



EDU RAD

Syllabus
**MUSCULOSKELETALE
RADIOLOGIE &
31 JANUARI EN 3 FEBRUARI 2012
KINDERRADIOLOGIE
1 EN 2 FEBRUARI 2012**



**HOOFDSPONSOR SANDWICHCURSUS
JANUARI/FEBRUARI 2012**

GE Healthcare

SPONSOREN EN EXPOSANTEN

**Bard Benelux
Bayer Schering Pharma
Biomedic
Bracco Imaging Europe
Guerbet Nederland
Kardia
Siemens Nederland
Studystore De Uithof
Toshiba Medical Systems
Tromp Medical**

EDU RAD

Syllabus
**MUSCULOSKELETALE
RADIOLOGIE &
31 JANUARI EN 3 FEBRUARI 2012
KINDERRADIOLOGIE
1 EN 2 FEBRUARI 2012**



Colofon

EduRad syllabus ten behoeve van de (sandwich)cursussen voor bij- en nascholing, georganiseerd door de Onderwijscommissie van de Nederlandse Vereniging voor Radiologie.

Nummer 71; januari 2012

Ten behoeve van de sandwichcursussen
Musculoskeletale radiologie
31 januari en 3 februari 2012
Kinderradiologie
2 en 3 februari 2012

Redactieraad

Cursusleiders en editors: Dr. C.F. van Dijke en Dr. R.A.J. Nievelstein
Voorzitter Onderwijscommissie: Dr. M. Maas
Secretaris Onderwijscommissie: Dr. H.J. Baarslag
Beleidsmedewerker onderwijs: Mw. Drs. B.G.A.L. Vermeer-Janssen
Vertegenwoordiger werkgroep nieuwe format SWC: Drs. B.M. Wiarda

Cursussecretariaat



Bruistensingel 200

Postbus 2428

5202 CK 's-Hertogenbosch

Tel.: 073 - 700 35 00

Fax: 073 - 700 35 05

E-mail: info@congresscompany.com

Web: www.congresscompany.com

©2012 Nederlandse Vereniging voor Radiologie

Niets uit deze uitgave mag worden verveelvoudigd en/of openbaar gemaakt door middel van druk, fotokopie, microfilm of op welke andere wijze ook, zonder voorafgaande toestemming van de Vereniging.

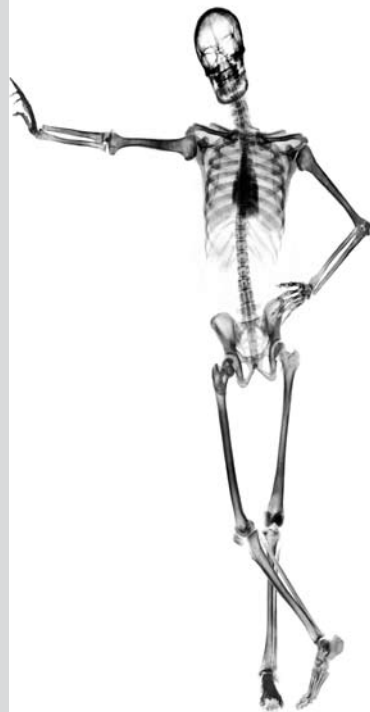
ISBN/EAN: 978-90-72806-77-2

Redactie en uitgeverij zijn niet aansprakelijk voor de inhoud van onder auteursnaam opgenomen artikelen en van de advertenties.

Advertentietarieven op aanvraag bij de NVvR

Grafisch ontwerp: Nic. Ammerlaan, Bussum

Drukkerij: drukkerij Snep, Eindhoven



Vanaf 11 januari 2012 zijn de abstracts van de sandwichcursussen Musculoskeletale- en Kinderradiologie te bekijken via het besloten gedeelte van de website van de NVvR www.radiologen.nl
Uw persoonlijke inloggegevens voor NetRad geven u toegang tot de beelden en de tekst (rubriek 'nascholing', kies vervolgens 'EduRad: de abstracts').

Inhoud

Programma	4
Zalenoverzicht en plattegrond	8
Informatie activiteiten Onderwijscommissie NVvR	10
MUSCULOSKELETALE RADIOLOGIE	
Osteoartritis: MSK radiology is easy: everything is osteoarthritis	11
Prof. dr. D.J. Wilson	
Tips and tricks van echogelegeide injectie van gewrichten en periarticulaire weke delen structuren van de bovenste en onderste ledematen	12
Dr. M.J.C.M. Rutten en Drs. S.J. Maresch	
Traumatische en niet traumatische aandoeningen van de elleboog	19
Prof. dr. J.L. Gielen en Drs. M.F. Boomsma	
Weke delen tumoren: handen uit de mouwen of op de rug	20
Mw. Dr. C.S.P. van Rijswijk en Mw. Dr. N. Voormolen	
Bottumoren: wanneer het licht op oranje staat	22
Dr. H.J. van der Woude en Mw. Dr. M.P. Terra	
MRI van de schouder: binnen en buiten het gewricht	26
Dr. R.E. Weijers en Dr. W.T. van de Kreeke	
Heupklachten bij jong-volwassen-leeftijd tot middelbare leeftijd	29
Dr. G.S.R. Muradin, Dr. E.H.G. Oei en Dr. R.J.J. Heijboer	
Ultrasound in sport medicine – a critical evaluation	31
Dr. G. Allen en Prof. dr. D.J. Wilson	
Beenmerg oedeem patroon	32
Prof. dr. F. Vanhoenacker	
Active lifestyle – sporten is gezond	36
Dr. M. Maas en Dr. M.C. de Jonge	
KINDERRADIOLOGIE	
MRI of pediatric MSK – technique	38
Dr. O.E. Olsen	
De Kinderheup	39
Mw. Drs. A.S. Devos en Drs. N. de Graaf	
Kindermishandeling: diagnostische en medicolegale dilemma's	43
Dr. R.R. van Rijn en Dr. S.G.F. Robben	
Inflammatoire aandoeningen van het musculoskeletale systeem	50
Mw. Dr. H.C. Holscher en Mw. Drs. F. Klerx-Melis	
Thorax: zwart of wit: wie weet wat er zit? Interactieve ogenblikken...	54
Dr. F.J.A. Beek en Dr. P.A. de Jong	
Gastrointestinale en genitourinaire urgenties op de kindereleeftijd	56
Mw. Drs. A.M.J.B. Smets en Mw. Dr. E.E. Deurloo	
Schedelechografie: techniek en pathologie	59
Dr. M.H. Lequin en Drs. J.I.M.L. Verbeke	
MRI of pediatric MSK – normal development and normal variants	61
Dr. O.E. Olsen	
MRI van de dunne darm bij kinderen	62
Dr. R.A.J. Nieuvelstein	
Aantekeningen	66

Dinsdag 31 januari 2012

Tijdstip	Onderwerp	Tijdstip	Onderwerp
09:35 – 09:40	Opening door de voorzitter <i>Dr. C.F. van Dijke</i>		
09:40 – 10:15	Osteoarthritis: MSK radiology is easy: everything is osteoarthritis <i>Prof. dr. D.J. Wilson</i>		
10:20 – 11:20	Parallelsessie ronde 1 1. Tips and tricks van echogeleide injectie van gewrichten en periarticulaire weke delen structuren van de bovenste en onderste ledematen <i>Dr. M.J.C.M. Rutten en Drs. S.J. Maresch</i> 2. Traumatische en niet traumatische aandoeningen van de elleboog <i>Prof. dr. J.L. Gielen en Drs. M.F. Boomsma</i> 3. Weke delen tumoren: handen uit de mouwen of op de rug <i>Mw. Dr. C.S.P. van Rijswijk en Mw. Dr. N. Voormolen</i> 4. Bottumoren: wanneer het licht op oranje staat <i>Dr. H.J. van der Woude en Mw. Dr. M.P. Terra</i> 5. MRI van de schouder: binnen en buiten het gewricht <i>Dr. R.E. Weijers en Dr. W.T. van de Kreeke</i> 6. Heupklachten bij jong-volwassen-leeftijd tot middelbare leeftijd <i>Dr. G.S.R. Muradin, Dr. E.H.G. Oei en Dr. R.J.J. Heijboer</i> 7. Ultrasound in sport medicine – a critical evaluation <i>Dr. G. Allen en Prof. dr. D.J. Wilson</i>		11. Bottumoren: wanneer het licht op oranje staat <i>Dr. H.J. van der Woude en Mw. Dr. M.P. Terra</i> 12. MRI van de schouder: binnen en buiten het gewricht <i>Dr. R.E. Weijers en Dr. W.T. van de Kreeke</i> 13. Heupklachten bij jong-volwassen-leeftijd tot middelbare leeftijd <i>Dr. G.S.R. Muradin, Dr. E.H.G. Oei en Dr. R.J.J. Heijboer</i> 14. Ultrasound in sport medicine – a critical evaluation <i>Dr. G. Allen en Prof. dr. D.J. Wilson</i>
11:20 – 11:45	Pauze	14:30 – 15:00	Pauze
11:45 – 12:30	Beenmerg oedeem patroon <i>Prof. dr. F. Vanhoenacker</i>	15:00 – 15:40	Active lifestyle – sporten is gezond <i>Dr. M. Maas en Dr. M.C. de Jonge</i>
12:30 – 13:30	Lunch	15:45 – 16:45	Parallelsessie ronde 3 15. Tips and tricks van echogeleide injectie van gewrichten en periarticulaire weke delen structuren van de bovenste en onderste ledematen <i>Dr. M.J.C.M. Rutten en Drs. S.J. Maresch</i> 16. Traumatische en niet traumatische aandoeningen van de elleboog <i>Prof. dr. J.L. Gielen en Drs. M.F. Boomsma</i> 17. Weke delen tumoren: handen uit de mouwen of op de rug <i>Mw. Dr. C.S.P. van Rijswijk en Mw. Dr. N. Voormolen</i> 18. Bottumoren: wanneer het licht op oranje staat <i>Dr. H.J. van der Woude en Mw. Dr. M.P. Terra</i> 19. MRI van de schouder: binnen en buiten het gewricht <i>Dr. R.E. Weijers en Dr. W.T. van de Kreeke</i> 20. Heupklachten bij jong-volwassen-leeftijd tot middelbare leeftijd <i>Dr. G.S.R. Muradin, Dr. E.H.G. Oei en Dr. R.J.J. Heijboer</i> 21. Ultrasound in sport medicine – a critical evaluation <i>Dr. G. Allen en Prof. dr. D.J. Wilson</i>
13:30 – 14:30	Parallelsessie ronde 2 8. Tips and tricks van echogeleide injectie van gewrichten en periarticulaire weke delen structuren van de bovenste en onderste ledematen <i>Dr. M.J.C.M. Rutten en Drs. S.J. Maresch</i> 9. Traumatische en niet traumatische aandoeningen van de elleboog <i>Prof. dr. J.L. Gielen en Drs. M.F. Boomsma</i> 10. Weke delen tumoren: handen uit de mouwen of op de rug <i>Mw. Dr. C.S.P. van Rijswijk en Mw. Dr. N. Voormolen</i>		

Woensdag 1 februari 2012

Tijdstip	Onderwerp	Tijdstip	Onderwerp
09:30 – 09:40	Opening door de voorzitter <i>Dr. R.A.J. Nievelstein</i>		9. Inflammatoire aandoeningen van het musculoskeletale systeem <i>Mw. Dr. H.C. Holscher, en Mw. Drs. F. Klerx-Melis</i>
09:40 – 10:15	MRI of pediatric MSK – technique <i>Dr. O.E. Olsen</i>		10. Thorax: zwart of wit: wie weet wat er zit? Interactieve ogenblikken... <i>Dr. F.J.A. Beek en Dr. P.A. de Jong</i>
10:20 – 11:20	Parallelsessie ronde 1		11. Gastrointestinale en genitourinaire urgenties op de kinderleeftijd <i>Mw. Drs. A.M.J.B. Smets en Mw. Dr. E.E. Deurloo</i>
	1. De kinderheup <i>Mw. Drs. A.S. Devos en Drs. N. de Graaf</i>		12. Schedelechografie: techniek en pathologie <i>Dr. M.H. Lequin en Drs. J.I.M.L. Verbeke</i>
	2. Kindermishandeling: diagnostische en medicolegale dilemma's <i>Dr. R.R. van Rijn en Dr. S.G.F. Robben</i>	14:30 – 15:00	Pauze
	3. Inflammatoire aandoeningen van het musculoskeletale systeem <i>Mw. Dr. H.C. Holscher en Mw. Drs. F. Klerx-Melis</i>	15:00 – 15:40	MRI van de dunne darm bij kinderen <i>Dr. R.A.J. Nievelstein</i>
	4. Thorax: zwart of wit: wie weet wat er zit? Interactieve ogenblikken... <i>Dr. F.J.A. Beek en Dr. P.A. de Jong</i>	15:45 – 16:45	Parallelsessie ronde 3
	5. Gastrointestinale en genitourinaire urgenties op de kinderleeftijd <i>Mw. Drs. A.M.J.B. Smets en Mw. Dr. E.E. Deurloo</i>		13. De kinderheup <i>Mw. Drs. A.S. Devos en Drs. N. de Graaf</i>
	6. Schedelechografie: techniek en pathologie <i>Dr. M.H. Lequin en Drs. J.I.M.L. Verbeke</i>		14. Kindermishandeling: diagnostische en medicolegale dilemma's <i>Dr. R.R. van Rijn en Dr. S.G.F. Robben</i>
11:20 – 11:45	Pauze		15. Inflammatoire aandoeningen van het musculoskeletale systeem <i>Mw. Dr. H.C. Holscher en Mw. Drs. F. Klerx-Melis</i>
11:45 – 12:30	MRI of pediatric MSK – normal development and normal variants <i>Dr. O.E. Olsen</i>		16. Thorax: zwart of wit: wie weet wat er zit? Interactieve ogenblikken... <i>Dr. F.J.A. Beek en Dr. P.A. de Jong</i>
12:30 – 13:30	Lunch		17. Gastrointestinale en genitourinaire urgenties op de kinderleeftijd <i>Mw. Drs. A.M.J.B. Smets en Mw. Dr. E.E. Deurloo</i>
13:30 – 14:30	Parallelsessie ronde 2		18. Schedelechografie: techniek en pathologie <i>Dr. M.H. Lequin en Drs. J.I.M.L. Verbeke</i>
	7. De kinderheup <i>Mw. Drs. A.S. Devos en Drs. N. de Graaf</i>		
	8. Kindermishandeling: diagnostische en medicolegale dilemma's <i>Dr. R.R. van Rijn en Dr. S.G.F. Robben</i>		

Donderdag 2 februari 2012

Tijdstip	Onderwerp
09:30 – 09:40	Opening door de voorzitter <i>Dr. R.A.J. Nievalstein</i>
09:40 – 10:15	MRI of pediatric MSK – technique <i>Dr. O.E. Olsen</i>
10:20 – 11:20	Parallelsessie ronde 1 1. De kinderheup <i>Mw. Drs. A.S. Devos en Drs. N. de Graaf</i> 2. Kindermishandeling: diagnostische en medicolegale dilemma's <i>Dr. R.R. van Rijn en Dr. S.G.F. Robben</i> 3. Inflammatoire aandoeningen van het musculoskeletale systeem <i>Mw. Dr. H.C. Holscher en Mw. Drs. F. Klerx-Melis</i> 4. Thorax: zwart of wit: wie weet wat er zit? Interactieve ogenblikken... <i>Dr. F.J.A. Beek en Dr. P.A. de Jong</i> 5. Gastrointestinale en genitourinaire urgenties op de kinderleeftijd <i>Mw. Drs. A.M.J.B. Smets en Mw. Dr. E.E. Deurloo</i> 6. Schedelechografie: techniek en pathologie <i>Dr. M.H. Lequin en Drs. J.I.M.L. Verbeke</i>
11:20 – 11:45	Pauze
11:45 – 12:30	MRI of pediatric MSK – normal development and normal variants <i>Dr. O.E. Olsen</i>
12:30 – 13:30	Lunch
13:30 – 14:30	Parallelsessie ronde 2 7. De kinderheup <i>Mw. Drs. A.S. Devos en Drs. N. de Graaf</i> 8. Kindermishandeling: diagnostische en medicolegale dilemma's <i>Dr. R.R. van Rijn en Dr. S.G.F. Robben</i>

Tijdstip	Onderwerp
	9. Inflammatoire aandoeningen van het musculoskeletale systeem <i>Mw. Dr. H.C. Holscher, en Mw. Drs. F. Klerx-Melis</i>
	10. Thorax: zwart of wit: wie weet wat er zit? Interactieve ogenblikken... <i>Dr. F.J.A. Beek en Dr. P.A. de Jong</i>
	11. Gastrointestinale en genitourinaire urgenties op de kinderleeftijd <i>Mw. Drs. A.M.J.B. Smets en Mw. Dr. E.E. Deurloo</i>
	12. Schedelechografie: techniek en pathologie <i>Dr. M.H. Lequin en Drs. J.I.M.L. Verbeke</i>
14:30 – 15:00	Pauze
15:00 – 15:40	MRI van de dunne darm bij kinderen <i>Dr. R.A.J. Nievalstein</i>
15:45 – 16:45	Parallelsessie ronde 3 13. De kinderheup <i>Mw. Drs. A.S. Devos en Drs. N. de Graaf</i> 14. Kindermishandeling: diagnostische en medicolegale dilemma's <i>Dr. R.R. van Rijn en Dr. S.G.F. Robben</i> 15. Inflammatoire aandoeningen van het musculoskeletale systeem <i>Mw. Dr. H.C. Holscher en Mw. Drs. F. Klerx-Melis</i> 16. Thorax: zwart of wit: wie weet wat er zit? Interactieve ogenblikken... <i>Dr. F.J.A. Beek en Dr. P.A. de Jong</i> 17. Gastrointestinale en genitourinaire urgenties op de kinderleeftijd <i>Mw. Drs. A.M.J.B. Smets en Mw. Dr. E.E. Deurloo</i> 18. Schedelechografie: techniek en pathologie <i>Dr. M.H. Lequin en Drs. J.I.M.L. Verbeke</i>
16:45 – 17:00	Borrel
17:00 – 19:00	Algemene Ledenvergadering

Vrijdag 3 februari 2012

Tijdstip	Onderwerp	Tijdstip	Onderwerp
09:35 – 09:40	Opening door de voorzitter <i>Dr. C.F. van Dijke</i>		
09:40 – 10:15	Osteoarthritis: MSK radiology is easy: everything is osteoarthritis <i>Prof. dr. D.J. Wilson</i>		
10:20 – 11:20	Parallelsessie ronde 1 1. Tips and tricks van echogeïde injectie van gewrichten en periarticulaire weke delen structuren van de bovenste en onderste ledematen <i>Dr. M.J.C.M. Rutten en Drs. S.J. Maresch</i> 2. Traumatische en niet traumatische aandoeningen van de elleboog <i>Prof. dr. J.L. Gielen en Drs. M.F. Boomsma</i> 3. Weke delen tumoren: handen uit de mouwen of op de rug <i>Mw. Dr. C.S.P. van Rijswijk en Mw. Dr. N. Voormolen</i> 4. Bottumoren: wanneer het licht op oranje staat <i>Dr. H.J. van der Woude en Mw. Dr. M.P. Terra</i> 5. MRI van de schouder: binnen en buiten het gewricht <i>Dr. R.E. Weijers en Dr. W.T. van de Kreeke</i> 6. Heupklachten bij jong-volwassen-leeftijd tot middelbare leeftijd <i>Dr. G.S.R. Muradin, Dr. E.H.G. Oei en Dr. R.J.J. Heijboer</i> 7. Ultrasound in sport medicine – a critical evaluation <i>Dr. G. Allen en Prof. dr. D.J. Wilson</i>		
11:20 – 11:45	Pauze	14:30 – 15:00	Pauze
11:45 – 12:30	Beenmerg oedeem patroon <i>Prof. dr. F. Vanhoenacker</i>	15:00 – 15:40	Active lifestyle – sporten is gezond <i>Dr. M. Maas en Dr. M.C. de Jonge</i>
12:30 – 13:30	Lunch	15:45 – 16:45	Parallelsessie ronde 3 15. Tips and tricks van echogeïde injectie van gewrichten en periarticulaire weke delen structuren van de bovenste en onderste ledematen <i>Dr. M.J.C.M. Rutten en Drs. S.J. Maresch</i> 16. Traumatische en niet traumatische aandoeningen van de elleboog <i>Prof. dr. J.L. Gielen en Drs. M.F. Boomsma</i> 17. Weke delen tumoren: handen uit de mouwen of op de rug <i>Mw. Dr. C.S.P. van Rijswijk en Mw. Dr. N. Voormolen</i> 18. Bottumoren: wanneer het licht op oranje staat <i>Dr. H.J. van der Woude en Mw. Dr. M.P. Terra</i> 19. MRI van de schouder: binnen en buiten het gewricht <i>Dr. R.E. Weijers en Dr. W.T. van de Kreeke</i> 20. Heupklachten bij jong-volwassen-leeftijd tot middelbare leeftijd <i>Dr. G.S.R. Muradin, Dr. E.H.G. Oei en Dr. R.J.J. Heijboer</i> 21. Ultrasound in sport medicine – a critical evaluation <i>Dr. G. Allen en Prof. dr. D.J. Wilson</i>
13:30 – 14:30	Parallelsessie ronde 2 8. Tips and tricks van echogeïde injectie van gewrichten en periarticulaire weke delen structuren van de bovenste en onderste ledematen <i>Dr. M.J.C.M. Rutten en Drs. S.J. Maresch</i> 9. Traumatische en niet traumatische aandoeningen van de elleboog <i>Prof. dr. J.L. Gielen en Drs. M.F. Boomsma</i> 10. Weke delen tumoren: handen uit de mouwen of op de rug <i>Mw. Dr. C.S.P. van Rijswijk en Mw. Dr. N. Voormolen</i>		

Zalenoverzicht Hotel & Congrescentrum ReeHorst

De plenaire sessies vinden plaats in de Schouwburg.

MUSCULOSKELETALE RADIOLOGIE, DINSDAG 31 JANUARI EN VRIJDAG 3 FEBRUARI 2012

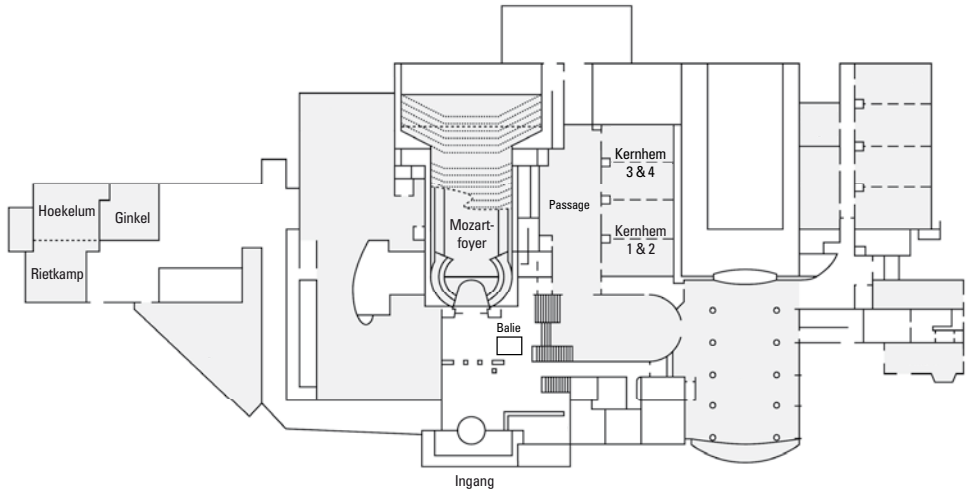
Sessie	Zaal
Sessie 1:	Kernhem 3&4
Sessie 2:	Ginkel
Sessie 3:	Hoekelum
Sessie 4:	Calluna
Sessie 5:	Erica
Sessie 6:	Kernhem 1&2
Sessie 7:	Rietkamp
Sessie 8:	Kernhem 3&4
Sessie 9:	Ginkel
Sessie 10:	Hoekelum
Sessie 11:	Calluna
Sessie 12:	Erica
Sessie 13:	Kernhem 1&2
Sessie 14:	Rietkamp
Sessie 15:	Kernhem 3&4
Sessie 16:	Ginkel
Sessie 17:	Hoekelum
Sessie 18:	Calluna
Sessie 19:	Erica
Sessie 20:	Kernhem 1&2
Sessie 21:	Rietkamp

KINDERRADIOLOGIE, WOENSDAG 1 EN DONDERDAG 2 FEBRUARI 2012

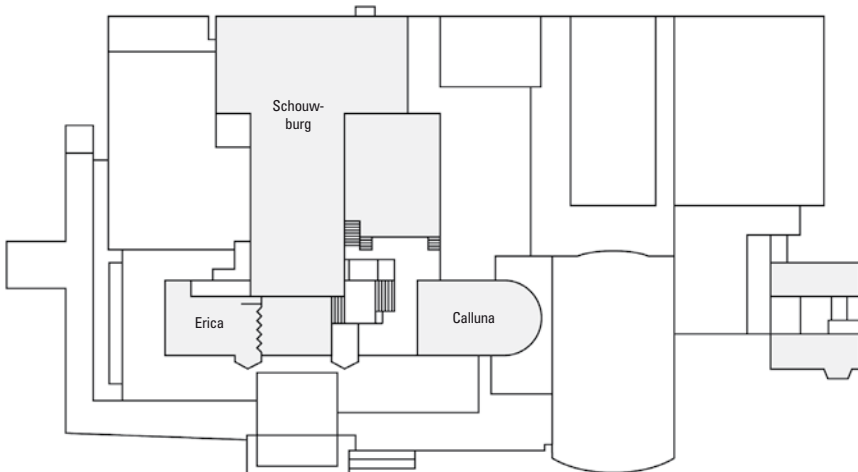
Sessie	Zaal
Sessie 1:	Erica
Sessie 2:	Ginkel
Sessie 3:	Hoekelum
Sessie 4:	Calluna
Sessie 5:	Kernhem 1&2
Sessie 6:	Kernhem 3&4
Sessie 7:	Erica
Sessie 8:	Ginkel
Sessie 9:	Hoekelum
Sessie 10:	Calluna
Sessie 11:	Kernhem 1&2
Sessie 12:	Kernhem 3&4
Sessie 13:	Erica
Sessie 14:	Ginkel
Sessie 15:	Hoekelum
Sessie 16:	Calluna
Sessie 17:	Kernhem 1&2
Sessie 18:	Kernhem 3&4

Bovenstaande sessienummers komen overeen met de genoemde sessies binnen het programma op pagina 4 t/m 7.

Plattegrond Hotel & Congrescentrum ReeHorst



Begane grond



1ste verdieping

Informatie activiteiten Onderwijscommissie NVvR

19 - 22 juni 2012

Cardiologie & Interventieradiologie

Hotel & Congressentrum ReeHorst

Bennekomseweg 24, Ede

6 - 9 november 2012

Abdominale Radiologie en Acute Radiologie

Hotel & Congressentrum ReeHorst

Bennekomseweg 24, Ede

Voortgangstoetsen

Voorjaar 2012: 20 april

Najaar 2012: 12 oktober

Inlichtingen:



Bruistensingel 200

Postbus 2428

5202 CK 's-Hertogenbosch

Tel.: 073 - 700 35 00

Fax: 073 - 700 35 05

E-mail: info@congresscompany.com

Web: www.congresscompany.com



Tips and tricks van echogelegeide injectie van gewrichten en periarticulaire weke delen structuren van de bovenste en onderste ledematen

Dr. M.J.C.M. Rutten

Afdeling Radiologie, Jeroen Bosch Ziekenhuis, 's-Hertogenbosch

Drs. S.J. Maresch

Afdeling Radiologie, Gelderse Vallei, Ede

Leerdoelen

1. Inzicht verkrijgen in de indicaties, toepassingen, accuracy en outcome van de diverse beeldgelegeide interventies bij de diagnostiek en therapie van MSK aandoeningen
2. Leren hoe deze technieken uit te voeren, met name de echogelegeide injectie van de gewrichten van de bovenste en onderste ledematen
3. Kennis opdoen van de diverse vormen van behandeling van aandoeningen van bursae, peesscheden, fasciae, ganglia en van chronische tendinose (incl. barbotage)

Inleiding

Er is een groeiende belangstelling voor de toepassing van echogelegeide diagnostische en therapeutische musculoskeletale interventies. Echografie biedt directe visualisatie van weke delen structuren en de begrenzing van benige structuren. Real-time naald begeleiding verbetert de slaagkans van intraarticulaire injecties en kan iatrogene schade aan anatomische structuren vermijden. Andere voordelen van echografie zijn de goede beschikbaarheid, lage kosten en geen stralenbelasting voor patiënt en de handen van de onderzoeker.

Deze presentatie richt zich op de technieken en indicaties voor injecties van de gewrichten van de bovenste en onderste extremiteiten, alsook de echogelegeide injectie van pezen (barbotage), peesscheden en bursae en behandelt een aantal nieuwe echogelegeide interventietechnieken, waaronder platelet rich plasma (PRP) therapie, tenotomie en percutane carpale tunnel en vinger pulley release.

1. Echogelegeide articulaire injecties van de bovenste en onderste extremiteiten

Door verbeteringen van transducers en software is echografie inmiddels een waardevol instrument voor de diagnostiek van het bewegingsapparaat en voor het begeleiden van het interventies {Collins, 2011 419 /id}. Echografie is een goed alternatief voor interventie procedures die blind of onder röntgen- of CT-doorlichting worden uitgevoerd.

Blind uitgevoerde injecties zijn vaak niet nauwkeurig. Het belangrijkste voordeel van image-guided injectie ten opzichte van blind injectie is dat de naald positie continu kan worden gemonitord en de injectie van contrastmiddel of medicatie real-time kan worden gestuurd.

Echogelegeide interventies benodigen tevens minder tijd, zijn minder invasief, frequenter succesvol bij de eerste poging, veroorzaken minder ongemak voor de patiënt en verminderen het risico van letsel van de naburige weke delen structuren als gevolg van real-time monitoring tijdens de naald plaatsen.

Bij therapeutische injecties (bv. corticosteroïden) kan dit de klinische uitkomst verbeteren en eventuele lokale bijwerkingen of complicaties voorkomen of beperken [1].

1.1. Techniek en methode

Een verscheidenheid van transducers van verschillende frequenties beschikbaar voor gebruik van het bewegingsapparaat echografie en ook voor injectie doeleinden. In het algemeen wordt een transducer met een hoge frequentie en dus hoge spatiele resolutie gebruikt. Het betreffen meestal small-parts of lineaire transducers (7-14 MHz) die echter ook nadelen hebben bv bij de heup te beperkte penetratiediepte of bij de vinger (te) groot van omvang. Gewone (1-5 MHz) of smalle (5-8 MHz) convex transducers bieden dan vaak uitkomst.

De vrije hand techniek is te verkiezen boven het gebruik van een vast naald geleidingssysteem, om de maximale transducer bewegingsvrijheid tijdens de procedure te behouden. De leercurve kan korter zijn voor degenen die ervaring hebben met echogelegeide interventies vanwege een getrainde oog-hand coördinatie.

Steriele procedure wordt gewaarborgd door de transducer en de huid te desinfecteren met alcohol 70% en het gebruik van alcohol en bij voorkeur steriele gel. Uitzondering hierop vormt injectie bij gewrichtsprothesen, waarbij optimale steriliteit in acht moet worden genomen. Patiënt wordt hierbij steriel afgedekt en ook de transducer wordt dan in een steriele hoes verpakt.

De injectie van medicatie of contrast middel is te vergemakkelijken door gebruik te maken van een tussenslang naald en spuit, en de laatste door iemand anders te laten hanteren. Om meer controle te hebben tijdens inspuiting wordt bijvoorkeur een spuit met een klein volume gehanteerd.

Er kan gebruik worden gemaakt van lokale anesthetica, maar bij gebruik van naalden van 21-gauge of dunner (*Tabel 1*) is dit minder wenselijk daar lokale infiltratie van anesthetica meer pijn kan genereren.

Voorafgaand aan de gewrichtspunctie wordt echografisch gecontroleerd op de aanwezigheid van gewrichtsvloeistof. Indien er sprake is van hydrops wordt dit eerst geaspireerd voordat contrastmiddel of medicatie wordt geïnjecteerd. Dit kan eenvoudig worden uitgevoerd door gebruik te maken van een 3-weg connector aangesloten op twee spuiten.

Een voordeel van echografie is de goede beschikbaarheid. Dit is van belang met betrekking tot contrastmiddel dynamiek. Alhoewel na inspuiting tot zeker 30 minuten kan worden gewacht met het MRI onderzoek wordt er naar gestreefd tussen injectie en het MRI onderzoek zo kort

mogelijk te houden, niet alleen vanwege contrastmiddel absorptie maar ook lekkage.

1.2 Contra-indicaties

Ontstoken of geïnfecteerde huid, bursae of andere aan een gewricht grenzende weke delen structuren vormen een (relatieve) contra-indicatie voor gewrichtspuncties. Met echografie is dit goed te onderkennen en kan contaminatie van een gewricht resulterend in een (bacteriële) artritis worden voorkomen.

1.3 Injectie gewrichten bovenste extremiteiten

Glenohumerale gewricht

Echogelegeide glenohumerale gewricht injectie verdient de voorkeur boven fluoroscopisch geleide glenohumerale gewricht injectie, omdat de echogelegeide injecties minder tijdrovend zijn, meer succesvol zijn bij de eerste poging, kunnen worden uitgevoerd met minder ongemak voor de patiënt en zonder stralenbelasting en jodiumhoudend contrastmiddel [2]. De meest frequent uitgevoerd benaderingen van het glenohumerale gewricht zijn van anterieur en posterieur [6]. Voorstanders van de posterieure benadering, stellen vaak dat de meeste letsels van het glenohumerale gewricht zich anterieur bevinden, en

Tabel 1

	VOLUME (mL)	NEEDLE DIAMETER (Gauge)	LENGTH (mm)
Upper extremity joints			
Shoulder			
Glenohumeral joint	15-20	22-23	50
Acromioclavicular joint	1	23-25	30
Sternoclavicular joint	1	23-25	30
Subacromial-subdeltoid bursa	-	21-23	50
Elbow	5-8	22	30
Wrist and Hand			
Radiocarpal joint	2-4	23-25	30
Distal Radioulnar joint	1-1.5	23-25	30
Carpal, CMC and IP joints	0.5-1	25	15-30
Lower extremity joints			
sacroiliac joint	1	21	80
hip	10-15	21-23	50-100
knee	40	21	50
ankle and foot			
Tibiotalar joint	8-10	22-23	30
Posterior subtalar joint	2-4	22-23	30
Sinus tarsi	3	22	30
Tarsal, TMT and IP joints	0.5-1	23-25	15-30

dat extravasatie van contrastmiddel de diagnostische betrouwbaarheid verminderd. Echter, als extravasatie optreedt is het meestal gering en beïnvloedt het de diagnostische interpretatie niet significant [2]. Er wordt op geleide van druk en de pijnbeleving van patiënt maximaal 20 ml contrastmiddel ingespoten.

Anterieure benadering

Bij de anterieure benadering van de patiënt ligt deze in rugligging met de gestrekte arm iets geëxroteerd (*afb. 1*). Patiënt zou eventueel ook kunnen zitten maar de nadelen hiervan zijn dat de patiënt meer bewegingsvrijheid heeft tijdens de punctie en bij een vasovagale collaps. De transducer wordt aan de ventrale zijde van de schouder geplaatst, parallel aan de lange as van de subscapularispees (SSC) en op het niveau van de processus coracoideus [2]. De naald wordt parallel aan de transducer van de laterale zijde ingebracht waarbij wordt gericht op de mediale contour van het caput humeri (*afb. 1c*). De naald gaat door de SSC. Bij injectie mag geen weerstand of pin worden gevoeld. Echografisch is het wegstromen van het contrastmiddel in het gewricht waar te nemen.

Rotator interval benadering

Een alternatief voor de anterieure benadering is injectie via de rotator interval. De positionering van de patiënt is volgens de anterieure benadering. De naald wordt ingebracht direct boven de subscapularispees in de rotator interval.

Posterieure benadering

Bij de posterieure benadering ligt de patiënt in buikligging iets op de contralaterale schouder of blijft rechtop zitten met de rug naar de radioloog en de ipsilaterale hand op de contralaterale schouder. De naald wordt ingebracht, van lateraal naar mediaal, parallel aan de lange as van de transducer waarbij wordt gericht op het caput humeri nabij het posterieure glenoid [2].

Bursa subdeltoidea- subacromiale

De bursa subdeltoidea-subacromiale bestaat uit twee bladen. De buitenste is verbonden met de fascia van de m. deltoideus en het binnenste blad met de supraspinatuspees (SSP). Normaliter is deze ruimte gecollabeerd en bevat slechts enkele cc's vocht. Blinde subacromiale injectie via een laterale benadering wordt frequent door huisartsen en orthopedische chirurgen toegepast. De incidentie van injecties die de subacromiale bursa missen varieert van 12,5% tot 71%. Echogeïde injectie wordt uitgevoerd met behulp van de vrije hand techniek [3], met de patiënt in rugligging of rechtop zittend, met de arm in hyperextensie en endorotatie. Een 21-23-gauge 50 mm naald wordt ingebracht parallel aan de transducer. Voor een optimale visualisatie van de naaldpunt

wordt deze ingebracht met de afgeschuinde kant gericht naar de transducer. De positie van de punt van de naald wordt ook gecontroleerd door het feit dat het aanraken van het bursabladd ook pijn veroorzaakt.

Acromioclaviculaire gewricht

Het acromioclaviculaire gewricht (AC) is omgeven door een kapsel en ligamenten. Een soort meniscus van fibreus kraakbeen is gelegen tussen de incongruente oppervlakken van de clavicula en het acromion. Blinde AC injectie is vaak ontoereikend (tot 43%), terwijl echogeïde injectie betrouwbaar is. Patiënt in liggende of zittende positie met de aangedane arm in adductie. Een linear-array transducer met hoge frequentie wordt parallel aan de lange as van de clavicula aan de bovenzijde van het AC gewricht geplaatst. Dat echografisch wordt weergegeven als een hypoechogene driehoekige ruimte. Een 23-25-gauge naald met een lengte van 30 mm wordt ingevoerd, langs de korte as van de transducer. Er wordt maximaal een volume van 6 ml geïnjecteerd, hetgeen is waar te nemen aan de verbreding van de gewrichtsruimte.

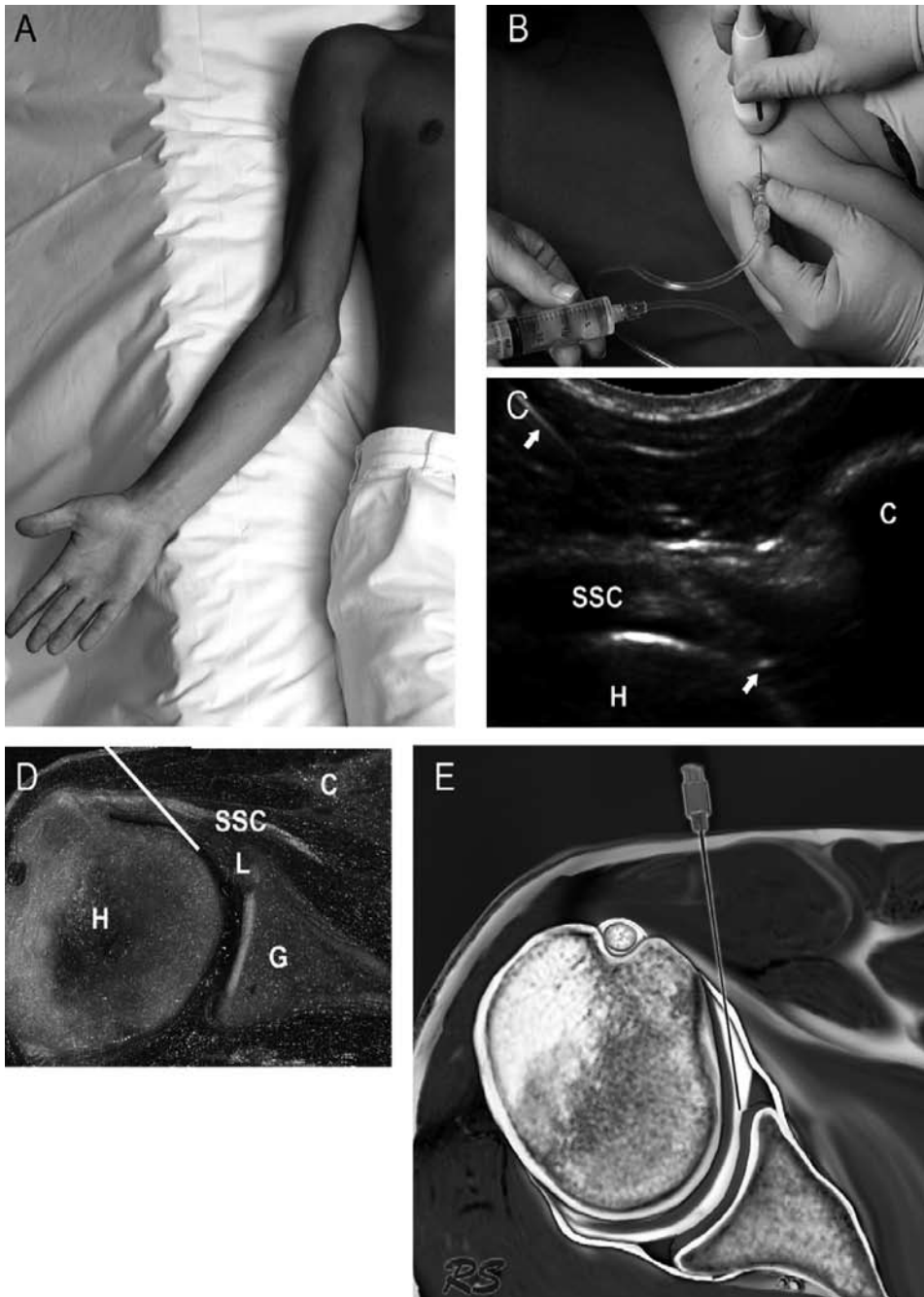
Sternoclaviculaire gewricht

Het sternoclaviculaire gewricht (SC) is een zadel-type gewricht, waarbij het mediale uiteinde van de clavicula articuleert met het ondiepe superolaterale aspect van het manubrium sterni en het mediale deel van het kraakbeen van de eerste rib. De articulaire oppervlakken worden gescheiden door een dikke fibrocartilagineuze discus, welke het gewricht in twee synoviaal beklede holtes verdeelt. Een vezelachtige kapsel omgeeft het gewricht en bevat de voorste en achterste sternoclaviculaire ligamenten die grenzen aan de disc en het interclaviculaire ligament. Blinde intra-articulair injectie SCJ is een uitdagende procedure. De accuracy varieert van 74-82%. Echogeïde intraarticulaire SC aspiratie en injectie kan succesvol worden uitgevoerd, zelfs met kleine hoeveelheden intraarticulair vocht. De transducer wordt geplaatst parallel aan de lange as van de clavicula. De hypoechogene gewrichtsruimte is goed te onderscheiden tussen de corticale ossale begrenzingen. De naald wordt via de korte as van de transducer ingebracht.

Naast het glenohumerale gewricht en de andere gewrichten in de schouder regio worden van de bovenste extremiteiten ook de injectietechnieken toegelicht van;

- elleboog
- pols
 - o radiocarpale gewricht
 - o distale radioulnaire gewricht
- hand

Voor een gedetailleerde beschrijving van de injectietechnieken wordt verwezen naar het artikel van Collins et al [1].



Figuur 1. Echogeleide anterieure injectie van het glenohumerale gewricht. (A) Patiënt in rugligging met de arm in exorotatie. (B) Injectie procedure. De grijze lijn aan de zijkant van de transducer geeft de richting van de lange as van de transducer. (C) Sonogram met naald in situ. (D) Met het sonogram corresponderende kadaver sectie toont het naald traject (*witte lijn*) van lateraal naar mediaal, op het niveau van het coracoïd (*C*), door de subscapularispees (*SSC*) in het glenohumerale gewricht. De tip van de naald is intra-articulair gepositioneerd onder de subscapularispees en het labrum (*L*) en grenzend aan het caput humeri (*H*). *G*: glenoid. (E) Schematische tekening van de naald in het anterieure segment van het glenohumerale gewricht.

1.4 Injectie gewrichten onderste extremiteiten

Van de onderste extremiteiten komen aan de orde;

- sacroiliacaal gewricht (punctie via bovenste en onderste niveau)
- heup
- knie
- enkel en voet
 - o tibiotalaire gewricht
 - o posterieure subtalare gewricht
 - o sinus tarsi
 - o tarsale en tarsometatarsale gewrichten en interphalangeale gewrichten

Voor een gedetailleerde beschrijving van deze injectietechnieken wordt verwezen naar het artikel van Collins et al [1].

2. Echogeïde non-articulaire injecties

Het aantal en de verscheidenheid van echogeïde interventie procedures, zoals de aspiratie van vochtcollecties, injectie van medicatie, of het nemen van weefselbipten, breiden zich uit. De redenen hiervoor zijn een aantal voordelen van echografie, zoals de afwezigheid van ioniserende straling, goede beschikbaarheid, hogere resolutie ten opzichte van MRI, prijsgunstige techniek, dynamische evaluatie, instant vergelijking met de contralaterale zijde, en de real-time begeleiding van de punctie procedure.

Gebruikelijke echogeïde technieken betreffen:

- punctie en aspiratie van gewrichten en cysten
- injecties ter hoogte van pezen, bursae, fascia en zenuwen
- barbotage bij tendinosis calcarea
- puncties van weke delen tumoren zoals neuromen.

Nieuwe echogeïde technieken zullen worden besproken zoals regeneratieve procedures bij tendinosis door middel van tenotomie of dry needling [4,5], platelet rich plasma (PRP) injectie [6-8], evenals nieuwe interventietechnieken zoals percutane carpale tunnel release en finger pulley release.

2.1 Punctie en aspiratie van gewrichten en cysten

Cysteuze structuren zoals ganglioncysten, meniscuscysten, paralabrale cysten, synoviale cysten en Bakerse cysten kunnen door toegenomen interne druk, of compressie van omliggende structuren zoals zenuwen of pezen klachten veroorzaken, of een enkele keer vanwege cosmetische redenen.

In de hand en pols-regio is de ganglioncyste de meest frequent voorkomende weke delen tumor. Deze is gevuld met dik gelatineus mucoid-rijk vocht omgeven door een fibreuse wand, waarbij er al dan niet een verbinding

bestaat met een gewricht of peesschede. Meestal zijn deze asymptomatisch en behoeven geen therapie. Bij behandeling is het doel de interne druk in de cyste te verlagen. Verscheidene interventies zijn beschreven met goede resultaten. Deze behelzen percutane aspiratie, eventueel gevolgd door corticosteroïd injectie, en/of door multi-pele puncties van de cystewand. Gezien de hogere viscositeit wordt bij aspiratie geadviseerd dikkere naalden te gebruiken (≥ 18 Gauge).

Injecties worden vaak verricht met een 1:1 verhouding lidocaïne 1% (Xylocaine) en triamcinolone, waarbij het geïnjecteerde volume afhankelijk is van de ganglionomvang. Injectie met steroïden na decompressie laat in de literatuur vergelijkbare recidivering zien in vergelijking tot chirurgische excisie [9]. Bupivacaine 0,25% of 0,5% (Sensorcaine, Marcaine) heeft een langer durende werking en wordt gebruikt in combinatie met lidocaïne of steroïden.

De techniek is op korte termijn zeer effectief. Het recidiefpercentage varieert fors in de literatuur van 5 tot 60%, waarbij men echter moet realiseren dat niet de cyste behandeld wordt maar de procedure met name symptoombehandeling behelst.

In het algemeen zijn de meest gebruikte steroïd preparaten voor lokale injecties triamcinolone acetonide (Kenalog) en methyl-prednisolone (Depo-Medrol). Bijwerkingen die kunnen optreden na toediening van corticosteroïden in de huid of oppervlakkig gelegen weke delen structuren zijn lokale atrofie, vetnecrose, alopecia, teleangiëctastieën, peesruptuur en depigmentatie [10]. Deze kunnen geprononceerder zijn bij herhaald gebruik of bij minder goed oplosbare langwerkende preparaten.

Hiernaast zijn er meerdere indicaties voor aspiratie of drainage van weke delen vochtcollecties zoals hematomen, abscessen welke zeer van belang zijn, echter tijdens deze voordracht niet zullen worden besproken.

2.2 Injecties van peesschedes en bursae

Bursae zijn zakvormige holtes gevuld met een viskeuze vloeistof, welke dienen als stootkussens op plaatsen waar druk of wrijving bestaat.

De bursa subdeltoidea-subacromiale is meestal betrokken bij het schouder impingement syndroom en is symptomatisch ten gevolge van zijn uitgebreide sensorische innervatie. Deze bursa is zichtbaar als een tweetaal dunne hyperechoïsche lijnen met soms centraal een hypoechoïsche lijn gelegen tussen de m. deltoideus en de rotator cuff pezen. Punctie hiervan kan verricht worden vanuit een anterolaterale benadering [3].

Andere vaker gepuncteerde bursae zijn o.a. de bursa olecrani, iliopsoas bursa, bursa ischiadicus, bursa trochanterica, bursa prepatellaris, pes anserinus bursa en de retrocalcaneale bursa.

De bursa olecrani is vanuit posterieur met de elleboog in flexiestand optimaal toegankelijk, waarbij de tricepspees vermeden kan worden. De bursa ischiadicus is benaderbaar vanuit posterieur met de patiënt in buikligging, waarbij meestal een 22 G naald wordt gebruikt. De prepatellaire bursa is eenvoudig met een korte dunne naald (>22 G) toegankelijk.

Tenosynovitis of paratenonitis is een ontsteking van de peesschede wat gekarakteriseerd wordt door vocht rondom de pees, een verdikte peesschede en eventueel hyperaemie. Pezen welke een geanguleerd verloop hebben langs een gewricht zijn met name gevoelig hiervoor vanwege het ondergaan van chronische microtraumata.

De meest voorkomende pezen zijn de peroneus pezen, pezen van het eerste extensor compartiment van de pols (De Quervain's tenosynovitis) en de bicepspees caput longum.

Tenosynovitis stenosans, bekend als trigger finger, treedt op door abnormale verdikking van de A1 pulley bij het MCP gewricht. Studies hebben aangetoond dat accuraat verrichte echogeleide corticosteroid injecties een verbetering over langere termijn geven.

De benadering van de peesschede vindt meestal via visualisatie in het transversale vlak plaats om zeker te zijn van een goede naaldtip positie. Dopplerechografie dient gebruikt te worden ter detectie van gebieden met een verhoogde vascularisatie daar dit meestal overeenkomt met de locatie van ontsteking, zodat therapeutische injectie gericht kan plaatsvinden.

Vocht in de peesschede vergemakkelijkt de punctie en visualisatie van de naald. Bevestiging van correcte naaldtippositie in de peesschede kan eventueel verricht worden door voortijdige injectie met een lokaal anestheticum wat vrijelijk van de naaldtip dient weg te vloeien. Zorgvuldigheid moet betracht worden om de steroid injectie niet intratendineus te verrichten gezien de associatie met partiële en volledige peesrupturen.

2.3 Tendinosis calcarea

Echografie is sensitiever dan röntgenfoto's of MRI bij de detectie van peescalcificaties, en derhalve zeer geschikt voor echogeleide needling procedure van calcificaties (barbotage).

Bij tendinosis calcarea zijn er deposities van calcium hydroxyapatiet in de rotator cuff, met name in de supraspinatuspees. Kenmerkend liggen deze vaak op circa 1 cm van de supraspinatuspeesinsertie, ook wel de "critical zone" genoemd. Afhankelijk van het precalcificerende, calcificerende en postcalcificerende stadium varieert de calcificatie in samenstelling en echografische presentatie. In het algemeen is tendinosis calcarea een self-limiting proces waarbij de calcificaties geabsorbeerd kunnen worden en verdwijnen. In echter circa 50% van de patiënten veroorzaken deze calcificaties perioden van acuut ontstane pijn of chronische pijn en functieverlies. Afname van calcificaties correleert met klinische verbetering.

Doel van de needling procedure is decompressie van de kalk, verbeteren van ontstekingsreactie en kalkresorptie. Na lokale anesthesie van de bursa en aangrenzende weke delen wordt de naald in de calcificatie gepositioneerd. Eventueel kan een tweede naald worden ingebracht om een in- en outflow systeem te creëren. De calcificatie wordt hierna gespoeld met anestheticum en fysiologisch zout. Indien de calcificatie te hard is voor aspiratie en lavage kan voorafgaand hieraan fragmentatie (barbotage) plaatsvinden. De procedure wordt beëindigd met het achterlaten van corticosteroiden in de bursa.

Na de procedure wordt de patiënt geadviseerd de schouder rust te geven gedurende 4 tot 7 dagen, waarna geleidelijk normale activiteiten weer gestart kunnen worden.

De patiënt moet geïnformeerd worden dat in de eerste twee dagen de klachten tijdelijk kunnen verergeren doordat kalk dat lekt naar de bursa een chemische bursitis kan veroorzaken. Klinische verbetering treedt op in de weken erna.

2.4 Regeneratieve procedures voor tendinosis

Tendinopathie ofwel tendinosis wordt frequent veroorzaakt door herhaalde micro traumata welke kunnen leiden tot peesdegeneratie, disfunctie en ruptuur. De ontstane klachten kunnen als zeer verstrend ervaren worden niet alleen bij sportactiviteiten maar ook in het dagelijkse leven. De meeste voorkomende tendinopathien betreffen de achillespees tendinose, patellapees tendinose (Jumper's knee), epicondylitis lateralis (tennis elleboog) en de fasciitis plantaris. Minder vaak de heupadductoren, de hamstrings en de epicondylitis medialis (Golfer's elbow).

Daar het hier vaak chronische klachten betreft kunnen deze lastig te behandelen zijn.

Nieuwe interventietechnieken hiervoor dry needling oftewel percutane naald tenotomie (PNT), en/of eventueel met corticosteroïd injecties of met autoloog bloed of autoloog platelet rich plasma (PRP) injecties. Deze nieuwe technieken en toepassingen zullen worden besproken tijdens de presentatie. Voor een gedetailleerde beschrijving van de PNT techniek wordt verwezen naar artikelen van McShane et al [4,5]. Voor een gedetailleerde beschrijving van de PRP techniek wordt verwezen naar artikelen van Mishra et al [6] en Peerbooms [7], en de Vos [8].



Referenties

- [1] Collins JM, Smithuis R, Rutten MJ. US-guided injection of the upper and lower extremity joints. *Eur J Radiol* 2012; In press.
- [2] Rutten MJ, Collins JM, Maresh BJ, Smeets JH, Janssen CM, Kiemeney LA, Jager GJ. Glenohumeral joint injection: a comparative study of ultrasound and fluoroscopically guided techniques before MR arthrography. *Eur Radiol* 2009; 19:722-730.
- [3] Rutten MJ, Maresch BJ, Jager GJ, de Waal Malefijt MC. Injection of the subacromial subdeltoid bursa: blind or ultrasound-guided? *Acta Orthop* 2007; 78:254-257.
- [4] McShane JM, Shah VN, Nazarian LN. Sonographically guided percutaneous needle tenotomy for treatment of common extensor tendinosis in the elbow: is a corticosteroid necessary? *J Ultrasound Med* 2008.
- [5] McShane JM, Nazarian LN, Harwood MI. Sonographically guided percutaneous needle tenotomy for treatment of common extensor tendinosis in the elbow. *J Ultrasound Med* 2006; 25:1281-1290.
- [6] Mishra A, Pavelko T. Treatment of chronic elbow tendinosis with buffered platelet-rich plasma. *Am J Sports Med* 2006; 34:1774-1778.
- [7] Peerbooms JC, Sluimer J, Bruijn DJ, Gosens T. Positive effect of an autologous platelet concentrate in lateral epicondylitis in a double-blind randomized controlled trial: platelet-rich plasma versus corticosteroid injection with a 1-year follow-up. *Am J Sports Med* 2010; 38:255-262.
- [8] de Vos RJ, Weir A, van Schie HT, Bierma-Zeinstra SM, Verhaar JA, Weinans H, Tol JL. Platelet-rich plasma injection for chronic Achilles tendinopathy: a randomized controlled trial. *JAMA* 2010; 303:144-149.
- [9] Adler RS, Sofka CM. Percutaneous ultrasound-guided injections in the musculoskeletal system. *Ultrasound Q* 2003; 19:3-12.
- [10] Gottlieb NL, Riskin WG. Complications of local corticosteroid injections. *JAMA* 1980; 243:1547-1548.

Traumatische en niet traumatische aandoeningen van de elleboog

Prof. dr. J.L. Gielen

Universiteit van Antwerpen

Drs. M.F. Boomsma

Afdeling Radiologie, Isala Klinieken, Zwolle

In de dagelijkse praktijk is de incidentie van elleboogpathologie in de traumatische setting hoog en in de niet traumatische setting laag. Hierdoor heeft de radioloog aan de ene kant grote bekendheid met fracturen maar is de niet traumatische, meer chronische pathologie van de elleboog minder bekend. Het ellebooggewricht is inderdaad lang het “vergeten” gewricht geweest. De sprekers zullen, aan de hand van verschillende casus, bekende en minder bekende pathologie van de elleboog interactief met u behandelen. In het begin van de workshop zal een aantal traumatische casus aan u worden voorgelegd, waarin ruime aandacht zal zijn voor de klinische invalshoek. Nadien wordt de relevante anatomie in herinnering gebracht. Het ellebooggewricht is omwille van zijn flexie-extensie met pro- en supinatie functie inderdaad ook anatomisch een complex gewricht met vooral aan de laterale zijde complexe ligamentaire structuren zonder verbinding met de radius (ligamentum annulare, lateraal collateraal ligament en lateraal ulnair collateraal ligament). Musculotendineus zijn vooral de twee distale bicepspezen met enerzijds een aanhechting op de tuberositas radii en anderzijds de lacertus fibrosus op de fascia van de voorarmflexoren klinisch belangrijk. De drie armzenuwen kunnen ingeklemd geraken rond het ellebooggewricht zowel de nervus ulnaris in de cubitale tunnel, de nervus radialis (PIN) in de arcade van Frohse als de nervus medianus tussen de humerale en ulnaire kop van de pronator teres of onder het ligament van Struthers. De niet acute traumatische setting en de meer chronische problematiek wordt volgens de “4 kwadranten” aanpak systematisch geanalyseerd. Per kwadrant zullen 3 representatieve casus aan u worden voorgelegd. Hierbij zal er aandacht worden besteed aan de sterke en minder sterke kanten van elke modaliteit t.a.v. elleboogpathologie. Een robuust MR protocol waar u meteen goed mee uit de voeten kunt zal worden besproken en de richtlijnen van de European Society of Skeletal Radiology (ESSR) aangaande echografie van de elleboog zullen ook de revue passeren.

Bijlage: Differentiaal diagnostische lijst van chronische elleboogpathologie vanuit de vier kwadranten aanpak.

Mediale kwadrant

- Nervus ulnaris inklemming, neuritis (m. anconeus epitrochlearis)
- Mediale epicondylitis: golfers elleboog
- UCL strain en scheur
- Valgus extension overload (VEO-syndroom, pitcher)
- Olecranon stress fractuur
- T1-radiculopathie
- Rheumatoide arthritis
- Mediale epicondylus avulsie fractuur
- Ulna subluxatie
- Osteochondrale gewrichtsmuizen
- Pronator teres syndroom (n. medianus compressie)

Laterale kwadrant

- Laterale epicondylitis (tennis elleboog)
- Posterior interosseous zenuw (PIN) inklemming
- Posterolateraal impingement
- C6 radiculopathie
- Rheumatoide arthritis
- Radiocapitulaire chondromalacia
- Osteochondrale gewrichtsmuizen
- OCD Ietsel
- Radiuskop fractuur

Anterior kwadrant

- Anterior interosseous zenuw inklemming
- Rheumatoide arthritis
- Anterior kaspel strain
- Distale biceps pees strain en ruptuur
- Brachialis strain
- Coronoid osteofoyt

Posterior kwadrant

- Triceps tendinosis
- Triceps pees afrukking
- Valgus Extension Overload syndroom (olecranon impingement syndroom)
- Pronator teres syndroom
- Olecranon stress fractuur
- Osteochondrale gewrichtsmuizen
- Olecranon bursitis

Weke delen tumoren: handen uit de mouwen of op de rug

Mw. Dr. C.S.P. van Rijswijk , Mw. Dr. N. Voormolen

Afdeling Radiologie, Leids Universitair Medisch Centrum, Leiden

Weke delen tumoren zijn tumoren van het extra-skeletale steunweefsel van mesodermale oorsprong en worden histologisch geïnclassificeerd op basis van de weke delen component in de tumor, maar dit betekent niet dat de tumor hier ook vanuit gaat. Bijvoorbeeld, een synoviosarcoom bevat cellen die lijken op synovium; maar een synoviosarcoom hoeft niet perse te ontstaan uit synovium. De WHO classificatie onderscheidt negen categorieën met weke delen tumoren: adipocytic, fibroblastic/myofibroblastic, fibrohistiocytic, smooth muscle, pericytic (perivasculair), skeletale muscle, vasculair, chondro-osseous, en onzekere differentiatie. Tumoren van het perifere zenuwweefsel worden apart geïnclassificeerd door de WHO. Deze categorie bevat het Mortons neuroma en benigne en maligne perifere zenuwschede tumoren. Tumorachtige laesies (zoals het ganglion, hematomen, vreemd lichaam granulomen en normaal varianten van spieren) moeten overwogen worden in de differentiaal diagnose van een weke delen massa.

Weke delen tumoren komen zeer frequent voor en zijn heel vaak reactief of benigne, maar sarcomen zijn relatief zeldzaam. Uit de Nederlandse Kankerregistratie blijkt dat jaarlijks ongeveer 500 volwassen patiënten en 25 kinderen worden gediagnosticeerd met een weke delen sarcoom. Omdat benigne weke delen tumoren zo frequent voorkomen worden ze dus veel gezien door radiologen in de dagelijkse praktijk. Ondanks de verbeteringen van de MR- en echografie technieken blijft het karakteriseren van weke delen tumoren vaak een probleem.

Door systematisch gebruik te maken van de klinische gegevens, locatie, mineralisatie op conventionele röntgenopnames en de signaal karakteristieken op MRI kunnen we

- a) een diagnose suggereren voor een subgroep van weke delen tumoren met karakteristieke klinische en beeldvormende kenmerken en
- b) een differentiaal diagnose geven voor weke delen tumoren met specifieke kenmerken. Indien een weke delen laesie niet gekarakteriseerd kan worden als benigne, betreft het een specifieke weke delen tumor en is histologische biopsie geïndiceerd om maligniteit uit te sluiten.

Een gericht MRI protocol is aan te bevelen om zo adequaat mogelijk informatie met betrekking tot de laesie te verzamelen. Zie hiervoor www.oncoline.nl, richtlijn weke delen tumoren, bijlage nr 4 MR protocol weke delen tumoren.

Een aantal veel voorkomende en specifieke weke delen tumoren zullen worden besproken. Dit betreffen lipomen, hemangiomen, ganglia, perifere zenuwschede tumoren (PNST), reusceltumoren van de peesschede, myositis ossificans, en hematomen. Deze hebben meestal specifieke klinische en/of radiologische karakteristieken waardoor een exacte radiologische diagnose kan worden gesuggereerd. Hiernaast zullen ook minder frequent voorkomende weke delen tumoren worden besproken welke een specifieke signaal intensiteit op het MR onderzoek vertonen zoals hoge signaal intensiteit op de T1-gewogen opname en lage signaal intensiteit op de T2-gewogen opname en enkele weke delen tumoren met een specifieke morfologie.

Naast de signaal karakteristieken op MRI zijn er nog andere kenmerken beschreven die kunnen helpen in het versmallen van de differentiaal diagnose, zoals de grootte van de laesie, homogeniteit, aankleuring, vorm en begrenzingen, necrose, peritumoraal oedeem, bot en neurovasculaire betrokkenheid en uitbreiding van de laesie buiten het anatomische compartiment. Bijvoorbeeld, myxomen en synoviosarcomen vertonen beide vaak intense hoge signaal intensiteit op de T2-gewogen opname. De aanwezigheid van een geringe hoeveelheid vet rond de laesie is beschreven bij myxomen, en de aanwezigheid van "triple signal" (gebieden met hyper-, iso- en hypointense signaal intensiteit vergeleken met spier) op de T2-gewogen opname is een kenmerk beschreven in synoviosarcomen. Deze bijkomende bevindingen kunnen derhalve helpen in de differentiatie tussen beide groepen. Een ander voorbeeld betreft plantaire fibromatose en elatofibroma dorsi. Beide laesies vertonen een sterk verlaagde signaal intensiteit op de T2-gewogen opname. Echter, plantaire fibromatosis komt voor op een specifieke locatie onder de voet, is nodulair van aspect en vertoont een uitloper langs de plantaire aponeurosis.

Tabel 1. Weke delen tumoren met een specifieke locatie.

Laesie	Locatie
Elastofibroma	Inferomedaal van de scapula
Glomus tumor	Tuft van de vinger en nagelbed
Bakerse cyste	Posteromediale zijde van de knie tussen de m. gastrocnemius en de m. semimembranosus
Plantaire fibromatosis	Geassocieerd met de plantaire fascia
Morton neuroma	Tweede en derde metatarsale interspace

Tabel 2. Weke delen tumoren met karakteristieke signaal intensiteit op MRIe.

Signaal karakteristieken	Laesie
Hyperintens op T1	
De laesie bevat vet	Lipoom, atypische lipomateuze tumor, laaggradig liposarcoom
De laesie bevat methemoglobuline	Hematoom, endometriose
De laesie bevat proteinaceous materiaal	Ganglion, abces
De laesie bevat melanine	Melanoma, clear cell sarcoma
Hypointens op T2	
De laesie bevat fibrose	Litteken, plantaire fibromatose, elastofibroma, desmoid-type fibromatosis, GCT van de peesschede
De laesie bevat dense calcificaties	Jicht tophi, dystrofe calcificaties
De laesie bevat hemosiderine	GCT van de peesschede, PVNS

GCT: giant cell tumor PVNS: gepigmenteerde villonodulaire synovitis.

Elastofibroma dorsi daarentegen is lensvormig, vertoont een gestreept patroon van alternerend vet en fibreus weefsel en is altijd gelokaliseerd langs de inferomediale zijkant van de scapula onder de latissimus dorsi en rhomboideus musculatuur, meestal bilateraal. Kortom, de analyse van deze additionele kenmerken kan het karakteriseren van weke delen tumoren verbeteren. In een groot deel van de gevallen blijft de specificiteit in het differentiëren tussen benigne en maligne weke delen tumoren echter beperkt en is een biopsie noodzakelijk om te differentiëren tussen aspecifieke benigne laesies en een weke delen sarcoom.

Take home points

1. Hoewel weke delen tumoren vaak aspecifieke kenmerken vertonen is MRI de beste modaliteit voor het karakteriseren. Voor een gericht MR protocol zie richtlijn weke delen tumoren op www.oncoline.nl.
2. Door systematisch de klinische gegevens, locatie, conventionele röntgenopname en MRI kenmerken te combineren is differentiatie tussen specifieke (overwegend benigne) en aspecifieke weke delen tumoren mogelijk.

Referenties

- [1] Fletcher CDM, Unni KK, Mertens F (eds). World Health Organization of Tumours. Pathology and Genetics of Tumours of Soft Tissue and Bone. IARC Press, Lyon 2002.
- [2] Kransdorf MJ, Murphey MD. Radiologic evaluation of soft tissue masses: a current perspective. *AJR Am J Roentgenol.* 2000;175(3):575-587.
- [3] Van Rijswijk CSP, Geirmaerd MJ, Hogendoorn PCW, et al. Soft-tissue tumors: value of static and dynamic gadopentetate dimeglumine-enhanced MR imaging in prediction of malignancy. *Radiology* 2004;233(2):493-502.
- [4] Wu JS, Hochman MG. Soft tissue tumors and tumor-like lesions: a systematic imaging approach. *Radiology* 2009;253:297-316.

Bottumoren: wanneer het licht op oranje staat

Dr. H.J. van der Woude

Afdeling Radiologie, Onze Lieve Vrouwe Gasthuis, Amsterdam

Mw. Dr. M.P. Terra

Afdeling Radiologie, Academisch Medisch Centrum, Amsterdam

Algemeen

Primaire bottumoren komen relatief zelden voor. In Nederland worden per jaar circa 150 maligne beentumoren gediagnosticeerd; de incidentie wordt geschat op iets minder dan één geval per 100.000 inwoners per jaar¹.

Symptomen bij patiënten met een bottumor zijn vaak aspecifiek en bedragen vaak pijn of zwelling. Frequent worden primaire bottumoren, met name de benigne tumoren, als toevallsbevinding ontdekt bij conventioneel radiologisch onderzoek.

De radiologische analyse van botlaesies kan complex zijn, mede door de overlap van benigne en maligne afwijkingen op basis van de beeldvorming, maar soms is ook het onderscheid met diverse tumorachtige aandoening lastig te maken.

De zeldzaamheid en complexiteit van botlaesies zijn er debet aan dat diagnostiek en beleidsbepaling vaak als moeilijk worden beschouwd.

Bij de radiologische analyse van een botafwijking zal men moeten proberen een inschatting te maken omtrent het karakter van de afwijking; betreft het een benigne laesie, een maligne laesie, of een onzekere benigne dan wel maligne laesie.

Met name de laatste categorie, de onzekere botafwijking is een diagnostische uitdaging; betreft het een benigne of een maligne laesie; met andere woorden: springt het licht op groen of rood.

Een systematisch benadering bij de analyse van bottumoren is behulpzaam om de differentiaal diagnose gericht te beperken.

Beeldvorming

Conventioneel röntgen onderzoek

Conventioneel röntgen onderzoek is essentieel bij de analyse van bottumoren en het eerste onderzoek van keuze bij de verdenking op een primair of secundair (metastatisch) botproces. Adequaat onderzoek bedraagt opnamen in tenminste twee richtingen van goede kwaliteit.

Waardering van de aard van de laesie als benigne, maligne of onzeker, is gebaseerd op een systematische analyse van een aantal röntgenologische kenmerken; de Lodwick criteria (*zie verderop in tekst*).

De radiologische waardering geeft richting aan het wel of niet verrichten van aanvullende beeldvorming. Alleen in bepaalde gevallen van benigne tumoren en tumorachtige laesies is het radiologisch beeld zodanig typisch dat verder beeldvormend onderzoek niet meer nodig is.

MRI

MRI is in de meerderheid van de gevallen de eerst volgende stap, als er aan de hand van de conventionele röntgenfoto's tot verdere diagnostiek wordt besloten.

In selecte gevallen draagt MRI, eventueel met contrast, bij aan verkleining van de differentiële diagnose op grond van morfologie en signaalkarakteristieken en/of aankleuringspatroon (b.v. aneurysmatische botcyste (ABC), chondrotumoren).

Speciale rol van MRI is om de precieze uitbreiding van de tumor vast te leggen, alsmede de relatie van de tumor ten opzichte van de gewrichten en vaat- en zenuwstructuren.

Een standaard skelettumor protocol dient ten minste te bevatten

- T1-gewogen TSE sequentie in twee richtingen
- T2-gewogen TSE opnamen met vetsuppressie (axiaal)
- T1-gewogen series na contrasttoediening in twee richtingen (beide met vetsuppressie, of een met en een zonder vetsuppressie)

Dynamische MRI met intraveneus contrast heeft een specifieke rol bij de evaluatie van kraakbeentumoren, met name bij het onderscheid tussen benigne enchondroom vs. laaggradig chondrosarcoom en verder om een indruk te krijgen over de biologische activiteit van een laesie.

CT-scan

CT-scan is slechts op specifieke indicaties aangewezen. CT kan een optimaal inzicht geven in de afwijkende botstructuur, de integriteit van de cortex en de aanwezigheid van subtiele mineralisatie. Tevens kan het meerwaarde hebben

bij de analyse van botafwijkingen op lastige plaatsen, zoals de thoraxwand, schedel of wervelkollom. Osteoid osteoom is een van de specifieke indicaties waarbij CT vaak een essentiële bijdrage levert aan de diagnosestelling doormiddel van het aantonen van de nidus.

Overig

Andere onderzoeksmethoden, zoals X-thorax, CT-thorax en skeletscintigrafie en PET-scan zijn in tweede instantie nodig om metastasen op afstand van een bewezen maligne afwijking vast te stellen en kunnen tevens bijdragen aan de differentiële diagnose, b.v. in het kader van afwijkingen met een multifocale manifestatie (bv Langerhans cel histiocytose).

Systematische benadering bot tumoren

Een systematische benadering van bottumoren en tumorachtige aandoeningen is essentieel voor het vaststellen van de radiologische waardering en het maken van een differentiaal diagnose.

De differentiaal diagnose is met name gebaseerd op de "4 x L"; de Leeftijd van de patiënt, en de beoordeling van de conventionele röntgenopname (Locatie, Lytisch/sclerotisch, Lodwick en Enneking criteria).

"4 x L"

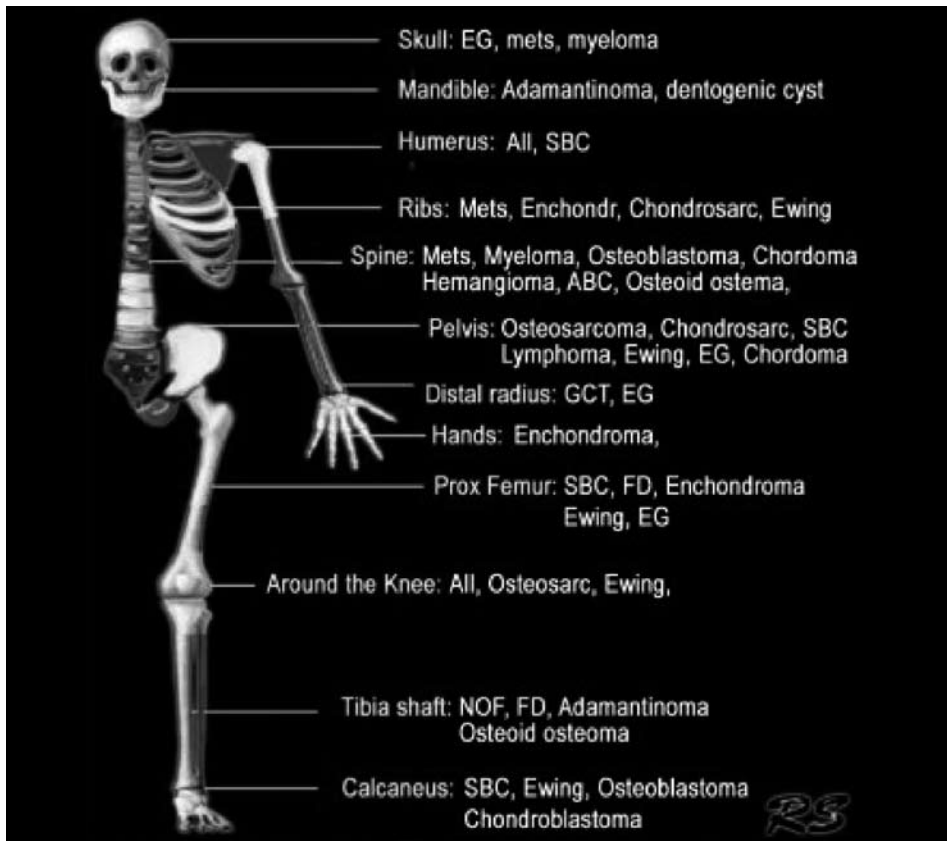
Leeftijd

Leeftijd is een belangrijke klinisch factor bij de analyse van bottumoren. Grofweg kan men de leeftijd in twee categorieën verdelen:

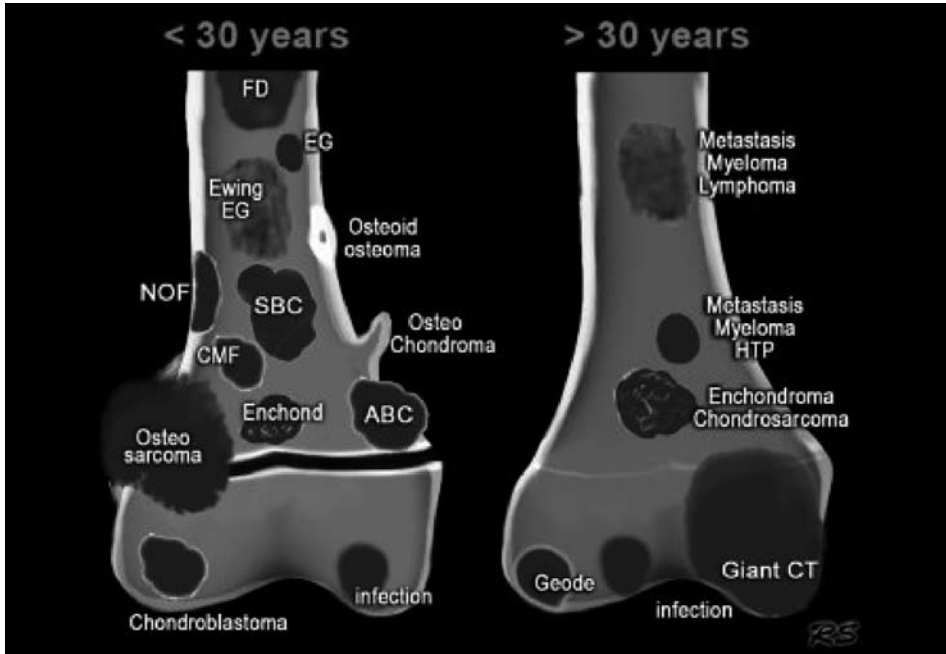
- <30 jaar: meeste primaire bottumoren worden gezien in deze leeftijdscategorie. Verder zijn er voor elke bottumor meer specifieke leeftijdsintervallen aan te geven
- >30 jaar: metastasen en Morbus Kahler staan hoog in de differentiaal diagnose.

Locatie

De locatie van een botafwijking heeft ook een belangrijke rol in de diagnostische evaluatie. Bepaalde bottumoren hebben een duidelijke voorkeurslokalisatie in het skelet² (figuur 1).



Figuur 1.



Figuur 2.

De longitudinale (epifysair, metafysair en diafysair) en de axiale oriëntatie (centraal, excentrisch, corticaal) van een bottumor binnen het bot zijn ook van belang bij het differentiëren van botlaesies² (figuur 2). Ook dient men rekening te houden met een primaire juxtacorticale of weke delen origine van een tumor, al dan niet met secundaire invasie van het bot.

Lytisch

De meeste bottumoren zijn in meer of mindere mate osteolytisch. De transitiezone is de meest betrouwbare indicator om te bepalen of een laesie benigne of potentieel maligne is. De transitiezone geeft de grens weer tussen de botlaesie en het aangrenzende normale bot en kan alleen op een conventionele röntgenopname bepaald worden. Een nauwe transitiezone duidt over het algemeen op een benigne afwijking, terwijl een brede transitiezone een agressieve laesie impliceert.

De transitiezone is alleen van toepassing bij osteolytische laesies, aangezien sclerotische laesies over het algemeen al een nauwe transitiezone hebben.

De morfologie van de laesie kan als volgt worden ingedeeld² (figuur 3)

- Osteolytisch laesie, scherp begrensd
- Osteolytisch laesie, onscherp begrensd
- Sclerotische laesie

Lodwick en Enneking criteria

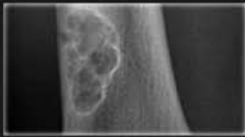
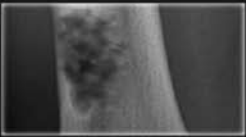

Lodwick criteria zijn radiologische criteria om het karakter van een botlaesie nader te evalueren, met name gebaseerd op het destructiepatroon: geografisch (meestal benigne) versus mottig-permeatief (meestal maligne).

Daarnaast zijn nog andere röntgenaspecten van belang voor de radiologische waardering:

- begrenzingen: scherp/onscherp, sclerotisch, gelobd
- cortex: intact, endosteaal geërodeerd, regulaire of irregulaire destructie
- periostreactie: ontbrekend, enkelvoudig/gelaagd, intact/onderbroken
- weke delen extensie: aan -of afwezig
- matrixvorming: benign/kraakbenig

Op grond van criteria van Lodwick en Enneking zijn er drie mogelijk om de aard van een botafwijking te classificeren:

- Latente of oude niet-actieve afwijking. Het beleid is over het algemeen expectatief.
- Actieve afwijking. Meestal bestaat er een indicatie voor nadere diagnostiek, biopsie en behandeling (bijv. solitaire botcyste, reusceltumor, chondroblastoom, osteoïd osteoom, eosinofiel granuloom). Het beleid is soms expectatief, soms invasief.
- Agressieve afwijking. Hierbij is verdere stadiëring lokaal en eventueel op afstand d.m.v. MRI en/of CT en/of skeletscintigrafie en CT thorax nodig en vrijwel altijd biopsie (na beeldvorming!) en behandeling.

Age	Well-defined	ill-defined	Sclerotic
			
0 - 10	EG SBC	EG - Ewing Osteosarcoma Leukemia	Osteosarcoma
10 - 20	NOF, Osteoblast Fibr dysplasia EG SBC ABC Chondroblast CMF	Ewing EG Osteosarcoma	Osteosarcoma Fibr dysplasia EG Osteoid osteo Osteoblastoma
20 - 40	Giant CT Enchondroma Chondrosarcoma (low grade) HPT - Brown tumor Osteblastoma	Giant CT	Enchondroma Osteoma Bone island Parosteal Osteosar Healed lesions: - NOF, EG - SBC, ABC - Chondroblast
40+	Metastases Myeloma Geode	Metastases Myeloma Chondrosarcoma (high grade)	Metastases Bone island
All ages	Infection	Infection	Infection

Figuur 3.

Workshops en leerdoelen

Tijdens de workshops zal worden geoefend met de systematische benadering van bot tumoren en tumorachtige afwijkingen. Met name de onzekere benigne, danwel maligne laesies zullen aan bod komen.

Leerdoelen

- Kennis verkrijgen van de valkuilen in interpretatie

- Don't touch lesions
- Het optimale imaging protocol en wanneer dynamisch te scannen
- Inzicht verkrijgen in de verwijsrichtlijnen

Referenties

- [1] Richtlijn Beentumoren, <http://www.oncoline.nl/beentumoren>
- [2] Radiology assistant, <http://www.radiologyassistant.nl/en/>

MRI van de schouder: binnen en buiten het gewricht

MRI van de rotatorcuff bij niet traumatische schouderpijn: pitfalls en mimickers

Dr. R.E. Weijers

Afdeling Radiologie, Maastricht Universitair Medisch Centrum, Maastricht

Inleiding

Het concept van impingement als veroorzaker van klachten is niet uniek voor de schouder. De oorspronkelijke gedachte was dat een vernauwing van de subacromiale ruimte uiteindelijk leidde tot beschadiging van de rotatorcuff met als eindpunt een scheur. Hoewel nog steeds een punt van discussie, zullen hier radiologische impingement, tendinosis, partiële scheur en complete scheur als min of meer opvolgende stadia in eenzelfde ziekteproces worden behandeld.

Naast de intrinsieke impingement wordt de extrinsieke onderscheiden. De compressie van de rotatorcuff door structuren buiten het glenohumerale gewricht (lees: de coraco-acromiale boog) wordt de extrinsieke impingement genoemd. De intrinsieke impingement valt buiten het huidige kader.

Het klinische beeld varieert met de ernst van het proces. Klachten van chronische schouderpijn, stijfheid en zwakte verergeren veelal bij antero-flexie en endorotatie van de arm. Pijn wordt geprovoceerd door elevatie van de schouder. De meeste klinische testen zijn wel sensitief, maar ontberen de noodzakelijke specificiteit. Het meest bekend is de painfull arc bij 60-120 graden abductie.

Tekenen van Impingement

De bevinding van een enthesiophyt in het antero-caudale deel van het acromion is als enige specifiek voor subacromiale impingement. Andere bevindingen zoals de vorm van het acromion, arthrose of kapsulaire verdikking van het AC gewricht, verdikking van het coraco-acromiale ligament (>2mm) en bursitis subacromialis zijn slechts suggestief omdat ze ook bij asymptomatische personen en andere aandoeningen met schouderklachten worden aangetroffen. Beeldvorming is dan ook niet zozeer gericht op het stellen van de diagnose, maar meer op de evaluatie van uitgebreid en oorzaak van het klinische beeld van de impingement.

Tekenen van tendinosis

'Tendinosis' (of tendinopathie) beschrijft het pathologische proces en de daarbij optredende histologische veranderingen beter dan 'tendinitis'. Inflammatoire cellen worden niet of in slechts geringe mate aangetroffen. De tekenen met MRI zijn:

- een matige verhoging van de signaalintensiteit in het afwijkende gebied van de pees op de T1-, Pd-, en T2 gewogen series. NB: indien het signaal op de T2 gewogen serie net zo hoog is als dat van water, dan is een (partiele) scheur waarschijnlijker dan tendinosis.
- al dan niet een afwijkende morfologie van de pees
- intacte peribursale vetlijn.
- verkalkingen in de pees (MRI is hiervoor niet sensitief)

Tendinosis is niet altijd te onderscheiden van een partiële scheur.

Tekenen van een scheur

Primair:

- Defect in de pees zichtbaar als gebied met een hoog signaal overeenkomstig dat van water op de T2-gewogen serie (vocht of granulatie weefsel).
- Mediale retractie van de musculetendineuse overgang weg van het hoogste punt van de humeruskop.

Indien beide tekenen aanwezig zijn kan men zeker zijn van een complete scheur; afwezigheid van deze tekenen sluit de aanwezigheid van een scheur niet uit!

Daarnaast zijn meerdere secundaire tekenen beschreven. Ze zijn als solitaire bevinding op zijn best suggestief, maar zeker niet diagnostisch voor een scheur.

- Onregelmatige begrenzing in combinatie met verdikking of verdunding van de pees
- Vettige atrofie van de spier
- Tekenen van anatomische predisponerende factoren voor impingement (acromion, AC arthrose etc)
- Vocht in de subacromiale-subdeltoïde bursa en/of het gleno-humerale gewricht
- Verlies van het peribursale vet.

Pitfalls

- 20% van de rotatorcuff scheuren vertoont geen verhoogd signaal: een 'droge scheur' met laag signaal van fibreus weefsel tussen humerus en acromion. In deze gevallen dient men te varen op de secundaire tekenen en de veranderde morfologie van de pees
- 89% van de asymptomatische schouders toont diffuus of bandvormig focaal verhoogd signaal bij afwezigheid

van een scheur. Verschillende redenen worden hiervoor aangegeven: het magic angle fenomeen (55 graden, korte TR/TE sequenties), partial volume van peesdelen die in de aangrenzende musculatuur verlopen en histologische veranderingen geassocieerd met veroudering en tendinosis/tendinopathie (mucoïde en eosinofiele en fibrillaire degeneratie)

Mimickers

Niet alle patiënten die voor een MRI onderzoek komen met het klinische beeld van rotatorcuff lijden, blijken een andere oorzaak van hun klachten te hebben. Hierbij kan onder andere gedacht worden aan zenuw entrapment, neuritis,

normaal varianten en afwijkingen in de ontwikkeling van de schouder of botafwijkingen zoals occulte fracturen of (bot)tumoren. ■

Referenties

- [1] Clark JM, Harryman DT (1992) Tendons, ligaments, and capsule of the rotator cuff. *Gross and microscopic anatomy*. JBJS. 74: 713-725.
- [2] Jost B., Gerber C (2004) What the shoulder surgeon would like to know from MR imaging. *Magn Reson Imaging Clin N Am*. 12: 161-168.
- [3] Resnick D (2007) *Internal derangements of joints*, 2^e editie, 747-834.

MR arthrografie van de schouder: een praktische benadering

Dr. W.T. van de Kreeke

Afdeling Radiologie, Atrium Medisch Centrum, Heerlen

Doel

Hoe de verschillende afwijkingen te benoemen op een MRI onderzoek van het schoudergewricht met intra-articulair contrast, met nadruk op de labrumlaesies.

Systematische benadering van de verschillende projectie richtingen zijnde coronaal oblique, sagittaal oblique en axiaal T1 fat sat sequenties.

De primaire serie van het contrast arthrogram voor het beoordelen op pathologie is de coronaal oblique FS serie.

Bij het scrollen van het beeld zijn de volgende belangrijke zaken te beoordelen;

- De onderzijde van de cuff is door de afgrenzing met contrast prima te beoordelen op partiële dan wel totale cuff laesies.
- De insertie van de bicepspees kan beoordeeld worden op het wel of niet aanwezig zijn van een zgn. SLAP tear. (Superior labrum ant/post tear)
- Aan de mediane caudale zijde kan net naast de humerusschacht in de recessus axillaris gekeken worden naar een kapsel dan wel bandscheur met lekkage van contrast de zgn. HAGL (humeral avulsion of the glenohumeral ligament).

De axiale serie is de tweede serie om te beoordelen en wel op de volgende punten;

- Eventuele bevestiging van en uitbreiding van een SLAP tear.
- De aanwezigheid van een voorste of achterste labrum scheur de zgn. Bankert varianten.
- De beoordeling van het kapsel bv insertie / wijidte.
- Beoordeling op een eventuele luxatie van de bicepspees.

De sagittale oblique serie wordt gebruikt om de uitbreiding van een SLAP tear dan wel cuffpathologie te bepalen.

Een eventuele ABER (abduction-exorotation) serie dient om discrete anterieure labrumlaesies te verduidelijken, tijdens deze cursus wordt deze niet behandeld.

De overige standaard T1 coronaal en T2 axiale serie dienen voor de beoordeling van de extraarticulaire structuren.

De SLAP tear

De eerste stap ter beoordeling op een SLAP tear is de coronaal oblique opname, daar waar de bicepspees insereert op het labrum.

De normaal variant die de onderrand van het labrum vult is de recessus sublabralis loop door tot aan de insertie van de bicepspees en houdt hier op. Het verloop van contrast bij deze variant is mediaan = centraal gericht.

Indien er contrast wordt aangetoond onder de insertie van de bicepspees op het labrum en dit contrast tevens craniaal dan wel lateraal verloopt dan wordt een SLAP tear zeer waarschijnlijk.

De tweede stap is dan de bevestiging van deze bevinding op de meest craniale axiale opname waar de insertie van de bicepspees zichtbaar is .

Van hieruit volgt men naar caudaal zowel aan de anterieure als posterieure zijde de eventuele uitbreiding van de scheur. Men moet hier bekend zijn met de normvarianten als het sublabrale foramen en het Buford complex.

Tenslotte is het soms mogelijk dit verloop van de labrumscheur ook nog aan te tonen op de sagittaal oblique opname op dit niveau.

Uitbreiding van een SLAP tear kan over de hele lengte van het labrum , en tot in het middelste glenohumerale gerwricht plaatsvinden.

Het vermelden van de uitbreiding van deze losscheuring van het labrum is de hoofdzaak van het verslag , het herleiden tot een bepaald beschreven type SLAP laesie is bijzaak en dient kan in de conclusie worden vermeld.

Kennis van de verschillende typen SLAP leasies is daarom niet essentieel.

De Bankert varianten

De Bankert varianten bevinden zich in de onderste helft van het labrum en zijn te zien op de axiale serie tussen 3 en 6 uur.

Bankert laesies komen hoofdzakelijk aan de anterieure zijde voor en zijn meestal een gevolg van een schouder luxatie, een enkele maal is ook een posterieure labrumlaesie zichtbaar als gevolg van een posterieure luxatie.

Voor de beoordeling van de verschillende Bankert varianten waaronder de GLAD laesie, Perthes Laesie, ALPSA laesie en Bankert laesie is de axiale serie het best om deze afwijkingen te kunnen zien. Eventueel is het nuttig hiervoor een aanvullende ABER opname te vervaardigen.

Afhankelijk van de kracht en de richting van de luxatie zal het labrum ietsel beperkt (GLAD) dan wel zeer ernstig zijn (Bony Bankert) de overige varianten zijn tussenvormen waarbij het wel of niet intact zijn van het periost voor de schouderorthopeed van belang is. (Perthes versus Bankert.)

HAGL

De HAGL laesie (humeral avulsion glenohumeral ligament) is een ruptuur van het inferieure glenohumerale ligament en komt in ruim 9% van de patiënten voor vaak ook in combinatie met andere pathologie.

Deze laesie is het best terug te vinden op het coronaal oblique onderzoek als een onscherpe afgrenzing van de onderrand van het kapsel met lekkage van contrast langs de mediane humerus naar distaal.

Tijdens de presentatie wordt de beschreven systematiek met beelden verduidelijkt.

Take home points

- Voor de beoordeling van het MR schouderarthrogram is een systematische beoordeling wenselijk.
- Kennis van de normaal varianten is vereist.
- In het verslag dient de afwijking nauwkeurig beschreven te worden, het gebruik van specifieke typeringen wordt in het verslag ontraden, deze kunnen eventueel gebruikt worden in de conclusie (afhankelijk van de wens/kennis van de aanvrager).



Heupklachten bij jong-volwassen-leeftijd tot middelbare leeftijd

Dr. G.S.R. Muradin, Dr. E.H.G. Oei

Afdeling Radiologie, Erasmus Medisch Centrum, Rotterdam

Dr. R.J.J. Heijboer

Afdeling Orthopedie, Erasmus Medisch Centrum, Rotterdam

Patiënten met klachten in en rond het heupgewricht presenteren zich vaak met pijn in de lies, het bovenbeen, de bil of het trochantergebied, waarbij de oorzaak soms moeilijk te achterhalen is. Beeldvorming speelt een belangrijke rol in de diagnostische work-up. De beeldvorming begint in principe altijd met conventioneel röntgenonderzoek. De voorkeur gaat uit naar een X-bekken AP met goede centering met daarnaast een tweede richting: cross table, false profile of frogleg/Lauenstein. In een trauma situatie moet bij verdenking op een fractuur een CT worden overwogen. MRI is in staat stressfracturen, spier-peesletsel en osteonecrosis in een vroeg stadium op te sporen. Voor de detectie van intra-artculaire pathologie, zoals labrum en kraakbeenletsel en corpora libera, is een CT of MRI-arthrografie meer aangewezen. Hierbij wordt vaak voor MRI gekozen daar deze geen ioniserende straling geeft en meer informatie over de extra-artculaire weke delen. MRI-arthrografie heeft een hoge sensitiviteit voor het detecteren van kraakbeen- en labrum letsel [1-2]. Echografie biedt de mogelijkheid van dynamisch onderzoeken een hoge resolutie. Dit maakt echografie zeer geschikt voor gerichte evaluatie van hernia's, letsel van specifieke spiergroepen, snapping hip of bursitis. Intra-artculaire heuppathologie is niet goed te beoordelen met de echo.

De differentiaal diagnose van heupklachten is breed.

Stressfracturen van of rond de heup kunnen op conventioneel röntgenonderzoek occult zijn (voorkeurslokalisatie mediale zijde collum) en worden op MRI gekenmerkt door periostaal endostaal en intracorticaal oedeem.

Labrumletsel kan zowel acuut als chronisch ontstaan, en worden vaak gezien na luxatie, bij dysplasie en femoroacetabulaire impingement. Rupturen van het labrum betreffen vaak het anterieure-superieure deel. Een labrumruptuur wordt op een MRI-arthrografie gekenmerkt door contrast in het labrum of tussen het labrum en bot. Diagnostische valkuilen zijn de sublabrale sulcus welke vaak posterior gelokaliseerd is en de perilabrale reces en het ligamentum transversum.

Femoro-acetabulaire impingement (FAI) is een syndroom waarbij het labrum bekneld wordt tussen het proximale deel van het femur en het acetabulum. Dit gebeurt bij flexie, endorotatie en adductie van de heup, de FAI impingement test. Door de impingement van het labrum kan labrum letsel, kraakbeenschade en uiteindelijk artrose ontstaan. Er wordt een onderscheid gemaakt in Cam en Pincer impingement.

Cam impingement berust op een afwijkende vorm van kophals-overgang van het proximale femur waarbij de hals niet centraal onder de femurkop staat maar excentrisch. Dit wordt in de Engelstalige literatuur beschreven als een pistol grip deformity, een situatie die lijkt op een status na epiphysiolyse van de heupkop. Ter plaatse kunnen zich corticale onregelmatigheden en botapposities (een Cam laesie) vormen welke de impingement kunnen verergeren. Een alfa hoek (een maat voor de afwijkende vorm van de kop-hals overgang) van meer dan 55 graden is geassocieerd met een symptomatische Cam laesie [3]. Een CAM laesie wordt vooral gezien bij jonge mannelijke sporters. Het risico op het ontstaan van vroege coxarthrose is groot.

Pincer impingement berust op een abnormale overdekking van de heupkop door het acetabulum. Dit kan veroorzaakt worden door retroversie van het superieure deel van het acetabulum of een relatief diepe kom. Pincer impingement wordt meer gezien bij vrouwen van middelbare leeftijd.

Bij een snapping hip voelt de patiënt een klik bij beweging van het heupgewricht. De oorzaak kan intra-articulair en extra-articulair gelegen zijn (iliopsoas knappen of tractus iliotalibialis knap). Dynamische echografie kan de extra-articulair oorzaken bevestigen.

De differentiaal diagnose van laterale trochanter pijn varieert van gluteus medius en minimus letsel tot bursitis. In de literatuur zijn aanwijzingen dat dit vaker door tendinopathie wordt veroorzaakt dan door bursitis [4].

Sportgebonden afwijkingen rondom de heup die kunnen leiden tot liespijn zijn athletic pubalgia, letsel aan de rectus abdominis- en adductor aponeurose en inguinale of footballer's hernia's. Deze kunnen klachten geven die soms moeilijk van heupproblemen te differentiëren zijn.

Osteitis pubis is een afwijking van de symphyse waarbij door letsel aan ligamenten er een verminderde stabiliteit in het gewricht bestaat. Bij beeldvorming zijn er tekenen van subchondraal oedeem, botresorptie, botsproductieve veranderingen te zien.

Er kan ook letsel zijn aan de aponeurose van rectus abdominis en adductoren die dichtbij de symphyse insereren. De afwijkingen bevinden zich dan niet primair subchondraal, maar op de pees-periost overgang.

Inguinale hernia's kunnen met echo-onderzoek worden aangetoond. Indirecte hernia's bevinden zich lateraal van de epigastrische vaten. De directe hernia inguinalis bevindt zich in Hasselbach's triangle (inguinal ligament inferior, m. rectus abdominis mediaal en inferieure epigastrische vaten lateraal).

Verder omvat de differentiaal diagnose transient osteoporosis van de heup, niet herkende milde vormen van heupdysplasie, artritis en tumoren.

Literatuur

- [1] Mintz DN, Hooper T, Connell D, Buly R, Padgett DE, Potter HG (2005) Magnetic resonance imaging of the hip: detection of labral and chondral abnormalities using noncontrast imaging. *Arthroscopy*, 21:385-393. doi: S0749806304013994 [pii] 10.1016/j.arthro.2004.12.011
- [2] Sundberg TP, Toomayan GA, Major NM (2006) Evaluation of the acetabular labrum at 3.0-T MR imaging compared with 1.5-T MR arthrography: preliminary experience *Radiology*, 238:706-711. doi: 238/2/706 [pii] 10.1148/radiol.2382050165
- [3] Notzli HP, Wyss TF, Stoecklin CH, Schmid MR, Treiber K, Hodler J (2002) The contour of the femoral head-neck junction as a predictor for the risk of anterior impingement. *J Bone Joint Surg Br*, 84:556-560.
- [4] Alvarez-Nemegyei J, Canoso JJ (2004) Evidence-based soft tissue rheumatology. III: trochanteric bursitis. *J Clin Rheumatol*, 10:123-124. doi: 10.1097/01.rhu.0000129089.57719.16

Aanbevolen literatuur

- [1] *Internal Derangements of Joints*; D.L. Resnick, H.S.Klang en M.L. Pretterklieber
- [2] D.W. Stoller
- [3] *Specialty Imaging: Arthrography: Principles and Practice in Radiology*; J. Crim



Beenmerg oedeem patroon

Prof. dr. F. Vanhoenacker

Prof. dr. Filip M. Vanhoenacker¹, dr. Michiel Eyselbergs², Prof. dr. Koenraad L.Verstraete³

¹Dienst Radiologie, Sint-Maarten Ziekenhuis, Duffel-Mechelen, Universiteit Gent en Antwerpen, België

²Dienst Radiologie, Sint-Maarten Ziekenhuis, Duffel-Mechelen, Universitair Ziekenhuis Antwerpen

³Dienst Radiologie, Universitair Ziekenhuis Gent, Universiteit Gent

Inleiding

Het doel van deze lezing over beenmerg(oedeempatroon) is driedelig:

1. Inzicht verkrijgen in de (leeftijdsgebonden) variatie van beenmerg;
2. Patroonherkenning van beenmergaandoeningen;
3. Kennis opdoen van de verschillende MR-technieken om normaal en abnormaal beenmerg te onderscheiden.

Discussie

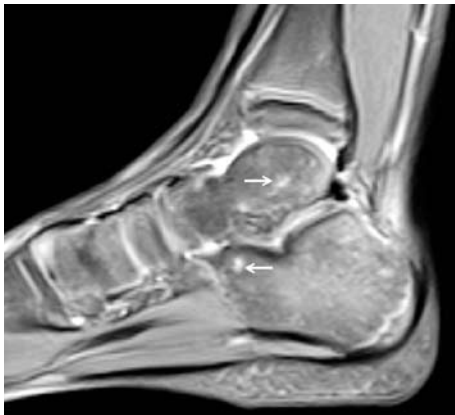
1. Normaal beenmerg

Bij de geboorte bestaat het volledige skelet uit hematopoëtisch ("rood") beenmerg. Rood beenmerg bestaat voor 40% uit vet, voor 40% uit water en voor 20% uit proteïnen/cellen. Geleidelijk zal het rood beenmerg -volgens een vast leeftijdsgebonden patroon- vervangen worden door geel beenmerg in het perifere skelet en in mindere mate in het axiale skelet (beenmergconversie). Bij de volwassen patiënt is het rood beenmerg in normale omstandigheden enkel nog aanwezig in de wervelkolom, bekken, ribben, schedel en de proximale metafysen van de femora en humeri. Het proces van beenmergconversie verloopt deels

centripetaal (van het perifeer naar het axiaal skelet) en deels centrifugaal (vanuit het middenste deel van de diafyse van de lange pijpbeenderen naar de epimetafysen) en op symmetrische wijze. Geel beenmerg bevat voor 80% uit vet, voor 15% uit water en voor 5% uit andere elementen [1].

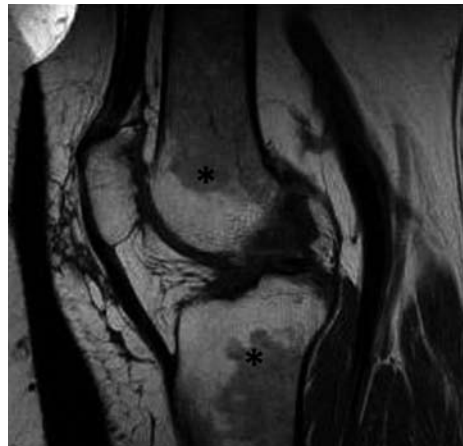
Het verschil in fysicochemische samenstelling van rood versus geel beenmerg ligt aan de basis van de verschillende signaalkarakteristieken op MR-beeldvorming. Conversie van rood naar geel beenmerg leidt tot signaalverhoging op T1-gewogen opnames. Vettig beenmerg heeft een lage signaalintensiteit op T2-gewogen opnames met vetsuppressie of STIR-sekwenties. Structuren die geen mobiele protonen bevatten (zoals corticaal bot en calcificaties) hebben een lage signaalintensiteit op alle MR-sekwenties.

Er bestaan leeftijds- en geslachtsgebonden varianten in de conversie van beenmerg. Eilandjes van residueel rood beenmerg in geel beenmerg hebben een wazige aflijning ten opzichte van het omgevende vettig beenmerg (figuur 1), in tegenstelling tot bijvoorbeeld een metastase die een duidelijke nodule vormt [2].



Figuur 1. Vlekkerig beenmergpatroon ("spotty bone marrow") van de enkel als normale variant in een 7-jarig meisje.

Sagittaal proton gewogen beeld met vetonderdrukking toont enkele onscherp belijnde eilandjes van rood beenmerg (hoog signaal) in het os talus en os calcaneus (pijlen).



Figuur 2. Beenmergreconversie bij een obese 52-jarige dame.

De sagittaal T1-gewogen opname toont een intermediaire signaalintensiteit van het beenmerg in de distale metadiafyse van de femur en de proximale metadiafyse van de tibia (asterisk).

Roodbeenmerghyperplasie (*figuur 2*) is een parafysiologisch verschijnsel in gezonde individuen, gekenmerkt door een intermediair T1-sigitaal van het perifeer beenmerg bij volwassenen. Dit wordt voornamelijk aangetroffen bij zwangerschap, obesitas, rokers, hevige menstruatie, ernstige fysieke stress (bijvoorbeeld bij marathonlopers) en vrouwen van middelbare leeftijd (na 50 jaar).

De symmetrie en de topografische verdeling van het signaal van het beenmerg zijn de belangrijkste sleutels in de differentieeldiagnose tussen normaal en pathologisch beenmerg. Hematopoëtisch beenmerg vertoont een symmetrische rechts-links verdeling. In de wervelkolom vertoont het resterende rood beenmerg in de wervellichamen van jonge personen een homogene verdeling over de verschillende aanliggende wervellichamen. De signaalintensiteit van de wervelcorpora op de T1-gewogen opnames is hoger dan de signaalintensiteit van de normale discus intervertebralis.

2. Beenmerg(oedeem)patroon

Op basis van de signaalkarakteristieken van beenmergafwijkingen op T1-gewogen beelden kunnen letsels van het beenmerg onderverdeeld worden in verschillende categorieën [3]:

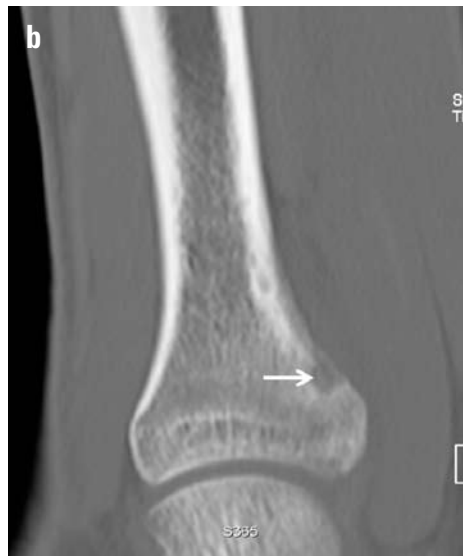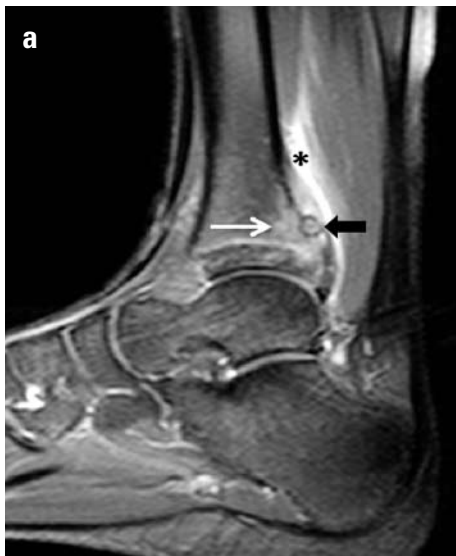a. Beenmergdepletie

Dit patroon wordt gekenmerkt door een signaalverhoging

op de T1-gewogen opnames. Een relatieve toename van vet in het beenmerg kan optreden bij aplastische anemie, wervelhemangiomen, degeneratieve eindplaatveranderingen van de wervelkolom (Modic type 2), de ziekte van Paget, na radiotherapeutische behandeling. De differentieeldiagnose van T1-hyperintense letsels omvat metastasen van een maligne melanoma.

b. Beenmerginfiltratie

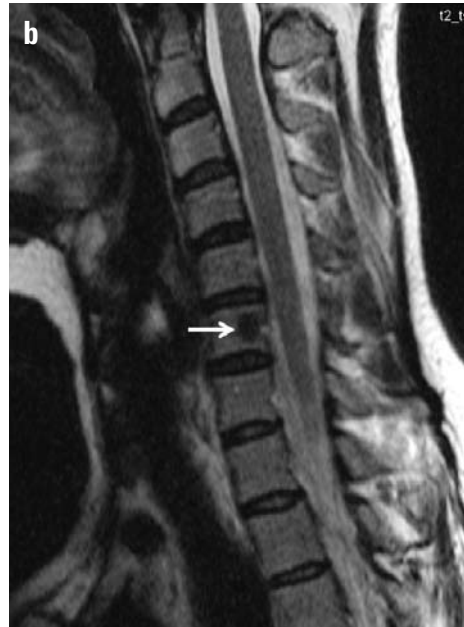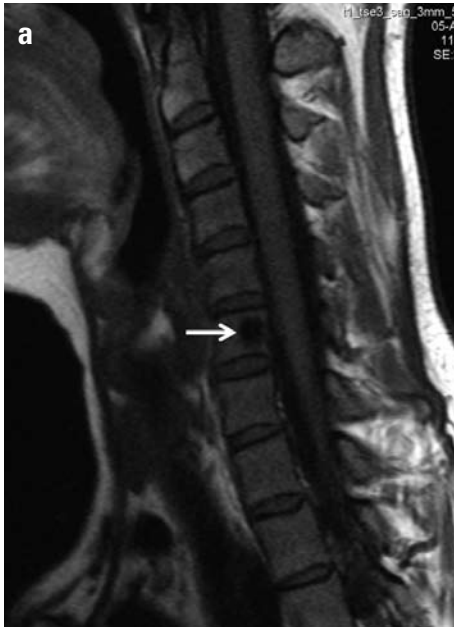Hier is er een subtiele tot matige afname van de signaalintensiteit op de T1-gewogen opnames. Het afwijkende signaal is vaak onscherp afgelijnd ten opzichte van het omgevende normale beenmerg. Het routine gebruik van T2-gewogen opnames met vetonderdrukking in de dagelijkse praktijk verhoogt de sensitiviteit van MRI voor vroegtijdige detectie van dit patroon. Op deze sekwentie heeft het abnormale beenmerg een hoge signaalintensiteit. Dit patroon is meestal reactief op een onderliggende aandoening. Spijtig genoeg is deze bevinding op MRI niet specifiek en zowel (acute en chronische) traumatische, inflammatoire, infectieuze, degeneratieve (bijvoorbeeld Modic type 1 eindplaatveranderingen), neoplastische (*figuur 3*) en systeemaandoeningen kunnen de oorzaak zijn van dit patroon. Om de correcte etiologische diagnose te stellen, zal een nauwkeurige correlatie met andere parameters (kliniek, localisatie, morfologie en multiplicititeit) noodzakelijk zijn. Nauwkeurige analyse van de distributie van beenmergafwijkingen na een acuut trauma laat meestal toe



Figuur 3a-b. Beenmergoedeem rond een osteoid osteoma in een 18-jarige jongen met nachtelijke pijn aan het onderbeen.

a. Sagittaal T2-gewogen opname met vetsuppressie. Osteoid osteoma (zwarte pijl) met aanwezigheid van beenmergoedeem in het dorsaal aspect van de distale tibia (witte pijl). Aanliggend is er ook oedeem in de weke delen (asterisk).

b. Sagittaal gereformateerd CT-onderzoek toont een kleine corticale nidus (pijl).



Figuur 4a-b. Dens boteiland in het corpus C6.

Noteer een lage signaalintensiteit van het letsel op de T1- (a) en T2-gewogen opname (b) (pijlen).

de biomechanica van het traumamechanisme af te leiden (bijvoorbeeld pivotshift trauma in voetballers en skiërs) [4,5].

c. Beenmergvervanging ("replacement")

Het patroon vertoont een meer uitgesproken afname van het T1- signaal, met een relatief scherpe aflijning van de letsels ten opzichte van het omgevende beenmerg. Vaak heeft dit patroon een neoplastische oorzaak (primair of secundair).

d. "Signal void"

Dit patroon heeft een zeer lage signaalintensiteit op de T1- en T2-gewogen opnames [6]. Typische voorbeelden van dit patroon zijn dense boteilanden (*figuur 4*), beenmerg hemosiderosis, fibrosis of sclerosis (bijvoorbeeld Modic type 3 eindplaatveranderingen) en intracorporeel vacuümfenomeen. Osteoblastische metastasen vertonen vaak een gemengd signaal met zones van laag en hoog T2-signaal.

In het algemeen is het T2-signaal van beenmergaandoeningen sterk variabel en afhankelijk van het type weefsel dat het vette beenmerg vervangt (cellulaire infiltratie, fibrose, bloedpigmenten).

e. Beenmergischemie.

De morfologie van geografisch belijnd dood beenmerg is hier de sleutel tot de diagnose.

3. Aanvullende beeldvorming

In de meeste klinische scenario's volstaat de combinatie van T1- en T2-gewogen opnames met vetonderdrukking voor de detectie en karakterisatie van focale en diffuse beenmergafwijkingen.

Voor diffuse beenmergaandoeningen en het opsporen van metastasen van het axiale skelet bestaat het routine onderzoek nog steeds uit sagittale T1- en T2-gewogen opnames van de wervelkolom en coronale (of axiale) T1-gewogen opnames van het bekken. Aangezien metastatische letsels een voorkeur hebben voor het sterk gevasculariseerde axiale skelet ("seed and soil" theorie), is de bijkomende waarde van "whole body MRI" eerder relatief. De whole body MRI techniek heeft wel zijn bijkomende waarde bewezen voor de oppuntstelling van multipel myeloom [7]. Het gebruik van gadolinium contrast zal de detectiegraad niet vergroten. Integendeel, de gelijkaardige aankleeringsgraad van metastasen en normaal beenmerg kan deze letsels zelfs maskeren.

Toediening van gadoliniumcontrast is wel nuttig bij beoordeling van weke delen uitbreiding van de letsels, vermoeden van compressie van de inhoud van het spinaalkanaal en meningitis carcinomatosa.

Bij de differentieeldiagnose van benigne en maligne wervelfracturen vormt de analyse van de morfologie, uitbreiding, localisatie en multipliciteit de hoeksteen van de diagnose. Nieuwe technieken zoals PET-CT, diffusie gewogen opnames (in combinatie met onderdrukking van het signaal van vet (DWIBS: "Diffusion Weighted whole body Imaging with Background Signal Suppression")) en perfusie MRI kunnen in specifieke scenario's echter nuttige informatie opleveren.

Osteoporotische fracturen hebben een hypo- of iso-intens signaal op diffusie gewogen opnames, terwijl tumorweefsel hyperintens is. De diffusierestrictie in tumorweefsel is waarschijnlijk het gevolg van een hoge cellulariteit [8].

Conclusie

1. De interpretatie van signaalkarakteristieken van het beenmerg vereist een nauwkeurige kennis van de leeftijdsgebonden evolutie en van de normale varianten.
2. MRI is een gevoelige techniek voor het opsporen van beenmergafwijkingen, doch vaak aspectiefiek. De interpretatie van de MR-beelden dient steeds gecombineerd te worden met andere parameters.
3. In de meeste klinische scenario's volstaat de combinatie van T1- en T2-gewogen opnames met vetonderdrukking voor de detectie en karakterisatie van focale en diffuse beenmergafwijkingen. ■

Referenties

- [1] Ricci C, Cova M, Kang YS, et al (1990). Normal age-related patterns of cellular and fatty bone marrow distribution in the axial skeleton: MR imaging study. *Radiology* 177: 83-88.
- [2] Van de Berg BC, Malghem J, Lecouvet FE, Maldague B (1998). Classification and detection of bone marrow lesions with magnetic resonance imaging. *Skeletal Radiol* 27:529-545.
- [3] Van de Berg BC, Lecouvet FE, Galant C, Simoni P, Malghem J (2009). Normal variants of the bone marrow at MR imaging of the spine. *Semin Musculoskel Radiol* 13:87-96.
- [4] Sanders TG, Medynski MA, Feller JF, Lawhorn KW (2000). Bone contusion patterns of the knee at MR imaging: footprint of the mechanism of injury. *Radiographics* 20: S135-51
- [5] Vanhoenacker FM, Shoenck A (2007). Bone marrow edema in sports: general concepts. *Eur J Radiol.* 62:6-15.
- [6] Allen G (2011). Dark T1 bone marrow. *Semin Musculoskel Radiol* 15:247-256.
- [7] Bäurle T, Hillegass J, Fechtner K, et al (2009). Multiple myeloma and monoclonal gammopathy of unterminded significance: importance of whole-body versus spinal MR imaging. *Radiology* 252:477-485.
- [8] Baur-Melnyk A (2009). Malignant versus benign vertebral collapse: are new imaging techniques useful? *Cancer Imaging* 9:Spec No A: S49-51.

Active lifestyle – sporten is gezond

Dr. M. Maas

Afdeling Radiologie, Academisch Medisch Centrum, Amsterdam

Dr. M.C. de Jonge

Afdeling Radiologie, Zuwe Hofpoort Ziekenhuis, Woerden

Een gezonde levensstijl anno 2011 omvat naast gezond eten, goed voor jezelf zorgen, niet roken en uiteraard sporten. Terwijl in de oudheid bij de Grieken sport al hoog werd aangeschreven en zij dit uitdroegen door de 'uitvinding' van de Olympische Spelen (overigens alleen voor mannen toegankelijk) is sport in de eeuwen daarna niet altijd even gewaardeerd geweest. In de middeleeuwen was het toch vooral voorbehouden aan de adel en pas in de 18^e eeuw werden door de opkomst van het naturalisme meer aandacht gegeven aan de ontwikkeling van een gezond lijf. Tegenwoordig staat het "mens sana in copore sano" in een hoog vaandel (een variant op "anima sana in corporo sano" tegenwoordig zelfs gebruikt door een sportschoenenfabrikant). Kennelijk is sport belangrijk of wordt dit belangrijk geacht voor een gezonde levensstijl. Maar, is sporten zelf wel een gezonde bezigheid? De gemiddelde arts die zich bezighoudt met alle facetten van sportletsels zal dit zich wel eens afvragen. Immers, een groot deel van de SEH presentaties in en direct na het weekend bestaan uit talloze knie- en enkelletsels (als grootste groep) opgedaan tijdens een partijtje voetbal, tennis of hockey. Het betreft hier niet alleen, of misschien is- voornamelijk niet- een betere term, sporters op topniveau, maar ook amateurs op elk niveau inclusief de zgn. weekend warriors.

Jaarlijks zijn er ongeveer 3,5 miljoen sportblessures waarvan iets minder dan de helft een medische behandeling behoeven (1,4 miljoen). Dit zijn onvoorstelbare getallen waarbij als we naar de kosten kijken niet alleen de totale kosten van deze behandelingen maar ook de economische kosten door al het ziekteverzuim bij elkaar moeten worden opgeteld. Desalniettemin hebben economen uitgerekend dat een kosten-baten analyse van sport nog steeds uitvalt in het voordeel van de laatste.

Naast een toenemende participatie van steeds jongere adolescenten en kinderen neemt ook de participatie van (relatief) ouderen aan sportactiviteiten toe. Net zo goed als het skelet en de weke delen van kinderen wezenlijk verschilt van dat van volwassenen is er uiteraard ook een verschil tussen ouderen en mensen van jonge(re) leeftijd. Dit vindt op alle niveaus in een bewegingsketen (bot-spier/pees-gewricht) plaats.

Radioloog

De radioloog die geïnteresseerd is in het steun- en bewegingsapparaat zal dagelijks geconfronteerd worden met sportletsels. Dit zal variëren van eenvoudige sprains ('verstuiking') tot ongecompliceerde fracturen. Veel van deze letsels behoeven geen of alleen conventionele imaging. Op het moment dat de letsels gecompliceerder worden of als het sporters betreft die op een hoger niveau hun sport uitoefenen (topsporters) komen de meer geavanceerde imaging technieken aan bod. Belangrijk hierbij is niet alleen kennis van de soorten letsels die kunnen ontstaan maar even zo belangrijk is specifieke kennis van de sport-gerelateerde aandoeningen ('welke letsels vinden we bij welke sporter?'). Interactie met de sporter is hierbij van groot belang waardoor met name de echografie erg belangrijk is vanwege de directe communicatie tussen de patiënt en de onderzoeker en het onderzoek hierdoor 'getailored' kan worden. Een sporter die zich presenteert met een specifiek probleem zal zich niet altijd een trauma kunnen herinneren. Veel gebeurtenissen die zich tijdens het spel voordoen zijn voor hem/haar onderdeel van de sport en zij zullen dit niet als trauma ervaren. De anamnese is dus erg belangrijk.

Het proces van veroudering, hoe vaag ook gedefinieerd, begint al in de 4^e decade vanaf het 30^{ste} levensjaar. Onderzoek wijst uit dat dit vooral voor spierweefsel geldt. Niet alleen het totale spieroppervlak verminderd (atrofie) maar er is ook een afname van het aantal spiervezels. Spieratrofie is dus tot op zekere hoogte een normale bevinding bij ouderen hoewel een en ander uiteraard afhankelijk is van hun activiteitsniveau en andere factoren. Soortgelijke veranderingen vinden plaats in pezen alhoewel deze niet perse gelijke tred hoeven te houden met veranderingen in spieren. Degeneratieve afwijkingen in pezen (tendinopathie of tendinose) is in principe een normaal proces. Het kan bestaan uit verlies van peesvezels door microrupturen met vervolgens verlittekening gevolgd door al dan niet het ontstaan van calcificaties. De overgrote meerderheid van oudere patiënten zal bij bijv. echografie van de schouder in meer of mindere mate tendinose van de cuff pezen laten zien. Correlatie tussen de klinische bevindingen en beeldvormende diagnostiek zal bij deze groep patiënten een uitdaging zijn.

Zoals vermeld begint het degeneratieve proces in spieren zo rond het begin van de 4^e decade. Voor andere weefsels is dit proces minder duidelijk gedefinieerd. Bot weefsel is niet zoals weke delen. De belangrijkste verandering in botweefsel is de verandering van de mineraaldichtheid, de osteoporose. Osteoporose maakt botten slechter bestand tegen mechanische krachten en hierdoor kwetsbaarder. De mate waarin osteoporose optreedt is afhankelijk van veel factoren met name ook van de mate van fysieke activiteit. Zo ontstaat dus de paradox dat ouderen met osteoporose (en dat begint echt vroeger dan we denken) een verhoogd risico hebben op een fractuur bij een trauma maar op dezelfde wijze houden zij hun botmineraaldichtheid langer op een beter niveau door fysieke activiteit. Hierdoor moeten we ondanks dat we een hoger risico lopen op ossaal letsel wel blijven bewegen om dit risico toch weer lager te houden.

Radioloog

Degeneratie is een proces dat zich op vele manieren uit. Elke radioloog komt dagelijks in aanraking met de uitingen van dit proces of hij zich nou bezighoudt met oncologische imaging, het steun en bewegingsapparaat of vasculaire interventie radiologie. Het heeft vele facetten en een zekere mate van degeneratie wordt als normaal beschouwd. Een röntgenfoto van de knie zal bij de meeste personen boven een bepaalde leeftijd enige artrose laten zien. Het optreden van artrose gaat echter zeker niet in 100% van de gevallen gepaard met klachten. Vaak zullen we zeggen dat het aspect van de knie leeftijdsconform is. Hetzelfde geldt bijvoorbeeld voor atrofie van het brein op een CT of atherosclerose bij een angiografie. Naarmate onze onderzoeksmethoden geavanceerder worden zullen we meer 'afwijkingen' ontdekken. Zagen we vroeger eigenlijk nauwelijks kraakbeenafwijkingen op een MRI van de pols, met de huidige 3T systemen zien we dit vaker en dan komt de 7T MRI er alweer aan. We moeten ons blijven realiseren dat afwijkingen die we gaan zien dus zeker niet altijd gecorreleerd zullen zijn met de kliniek.

De (top) sporter vormt in deze groep een nog gecompliceerder geheel. Het is inmiddels uitgebreid bekend en beschreven in de literatuur dat het proces van degeneratie bij sporters sneller verloopt dan bij personen die er een sedentaire levensstijl op na houden. De vraag is echter of dit voor de sporter een negatieve ontwikkeling per se is. Voor hem/haar zullen de nadelen van het niet sporten (zich niet fit voelen, gewichtsverlies induceren, op gewicht blijven, financiële overwegingen of de sportieve prestaties an sich) waarschijnlijk niet opwegen tegen het sporten en de daaraan verbonden consequenties. De nadelen van het sporten maken het dus niet per definitie ongezond.

Radioloog

De radioloog die te maken heeft met sporters heeft dus te maken met een patiënt die enerzijds sneller degeneratie vertoont dan de gemiddelde mens en bovendien ook vaker een letsel zal hebben van het steun- en bewegingsapparaat dan de gemiddelde mens. De vraag is echter wat bepaalde bevindingen bij sporters betekenen en hoe deze op hun waarde/ernst moeten worden geschat. Dit vergt bijzondere kennis welke in de alinea's hierboven reeds werden aangekaart. Naast de interactie met de patiënt is hierdoor de samenwerking met de sportarts, specialist of zelfs fysiotherapeut (onderschat met name hun anatomische kennis niet!) bijzonder belangrijk om bevindingen bij beeldvormende onderzoeken op hun juiste waarde in te schatten. Een MRI aanvraag bij een sporter met als klinische informatie: enkelpijn met vervolgens als vraagstelling: afwijkingen is dus meer dan onvoldoende? Meer en meer wordt aan sportradiologen gevraagd bij bepaalde type letsels hoe lang de sporter out-of-competition zal zijn. Op dezelfde vlak kunnen we bijvoorbeeld ook de waarde van een keurings-MRI ernstig betwijfelen. Het juist herkennen/ inschatten van een blessure, de mate van degeneratie welke 'normaal' is voor het betreffende individu en de klinische consequenties voor de sporter (en de club, ouders, aandeelhouders (sport anno 2011) maakt de sportradiologie tot een ingewikkeld maar fascinerende tak van sport.

Referenties

- [1] Aging Muscle K. Sreekumaran Nair Am J Clin Nutr 2005;81:953-63
- [2] Former Male Elite Athletes Have a Higher Prevalence of Osteoarthritis and Arthroplasty in the Hip and Knee Than Expected Magnus Tveit, Bjorn E. Rosengren, Jan-ke Nilsson, and Magnus K. Karlsson Am J Sports Med, 8 December 2011, epub ahead of print
- [3] Kainberger F, Mittermaier F, Seidl G, Parth E, Weinstabl R. Imaging of tendons--adaptation, degeneration, rupture Eur J Radiol. 1997 Nov;25(3):209-22
- [4] Kainberger F, Ulreich N, Huber W, Bernhard C, Müllner T, Nehrer S, Imhof H. Tendon overuse syndrome: imaging diagnosis Wien Med Wochenschr 2001;151(21-23):509-12
- [5] Sportblessures aan de lopende band? F.J.G. Backx Modern Medicine 10-2009
- [6] Sports injuries: a review of outcomes N. Maffulli, U.G. Longo, N. Gougoulas, D. Caine, V. Denaro Br Med Bull 2011;97:47-80
- [7] Diagnosis of changes in the knee joint of high performing athletes F. Wacker, X. Bolze, H. Mellerowicz, K.J. Wolf Radiologe;35(2):94-100.

De Kinderheup

Mw. Drs. A.S. Devos, Drs. N. de Graaf

Afdeling Radiologie, Erasmus Medisch Centrum, Rotterdam /

Afdeling Radiologie, Sophia Kinderziekenhuis, Rotterdam

Leerdoelen

1. Kennis opdoen van de diverse vormen van heuppathologie op de kinderleeftijd.
2. Inzicht verkrijgen in de indicaties en toepassing van de diverse beeldvormende technieken bij de diagnostiek van de kinderheup.
3. Leren hoe een heupechografie uit te voeren.

Introductie

Oorzaken van een aangedane kinderheup kunnen van congenitale, avasculaire, infectieuze, inflammatoire, en traumatische oorsprong zijn. Verder kunnen ook botdysplasiën, metabole stoornissen en tumoren aan de basis liggen. Aan de hand van casuïstiek zullen deze oorzaken tijdens de workshop behandeld worden zodat ook de hierboven beschreven leerdoelen bereikt kunnen worden.

Congenitaal

De term "Developmental Dysplasia of the Hip" omvat verschillende stadia van ontwikkeling van het heupgewricht van de foetus, neonaat en het jonge kind. Een subluxatie stand van het femur kan op termijn de normale ontwikkeling van het acetabulum verstoren, waarbij de dan ontstane acetabulaire groeistoornis heupdysplasie wordt genoemd. Risicofactoren voor het ontstaan van heupdysplasie zijn een positieve familie-anamnese, stuitligging, klompvoet en torticollis.

Bij vroegtijdige detectie is behandeling goed mogelijk. Bij een late diagnose van heupdysplasie is de prognose minder

gunstig, met het op vroege leeftijd (30 a 40 jaar) ontstaan van arthrose.

Voor de diagnostiek is echografie (figuur 1) uitermate geschikt doordat de femurkop nog niet geossificeerd is. Na de leeftijd van 6 a 8 maand worden röntgenfoto's meer bijdragend. De acetabulaire hoek meet normaal minder dan 30 graden bij neonaten, en neemt daarna af. Helaas is de inter-observer variabiliteit hierbij groot. Dezelfde grote inter-observer variabiliteit is ook aanwezig bij het meten van alfa- en beta-hoeken. Het lijkt zinvoller de heup te classificeren als normaal, immatuur, milde dysplasie of ernstige dysplasie met (sub) luxatie stand van de femurkop.

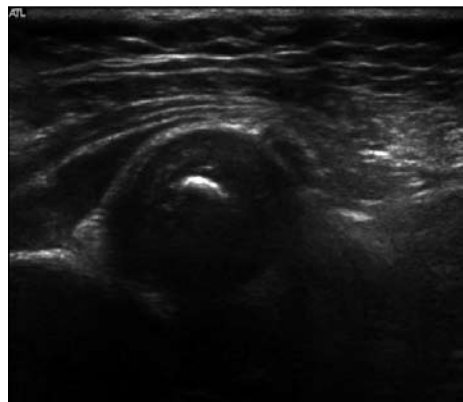
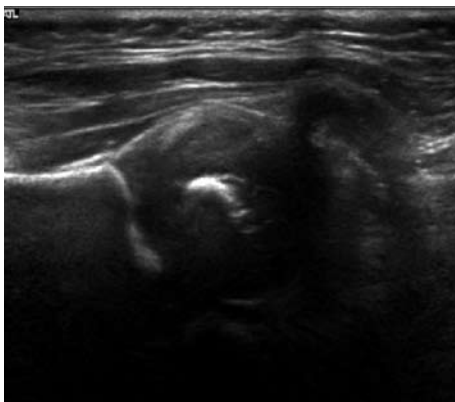
Avasculaire necrose

Osteonecrose slaat op celdood van het beenmerg door ischemie. Ischemische schade aan de epifyse heet avasculaire necrose. Osteonecrose van metafyse en diafyse heet een botinfarct.

M. Legg-Calve-Perthes is idiopathische osteonecrose bij kinderen. Vaker voorkomend is osteonecrose secundair aan systeem ziekten (bv sikkelcelziekte, SLE), steroiden of radiotherapie. Op lange termijn leidt osteonecrose tot arthrose.

De klinische presentatie is pijn in de heup, gedurende gemiddeld 4 maanden. Piek leeftijd: 5-10 jaar. De ziekte is meestal unilateraal (10% bilateraal).

Het doel van de beeldvorming is het vaststellen van de diagnose, bepalen van de ernst en het beloop of vaststellen van definitieve vervorming.



Figuur 1: congenitale heupdysplasie links (B).

Op een röntgenfoto is de epifyse vaak sclerotisch ten opzichte van het aangrenzende bot omdat het aangrenzende bot osteopeen is door non-use en het osteonecrotische bot niet geresorbeerd wordt. Tevens kan een subchondrale lucentie en partiele collaps van de femurkop worden gezien, met name op de Lauwenstein opname.

Voor MRI wordt de zg. Mitchell classificatie gebruikt. Een botinfarct heeft een hoge signaalintensiteit op T1 met een serpingeuzen rand, laag van signaalintensiteit.

Op T2 fatsat sequenties kan een zg double rim sign worden gezien. Na Gadolinium is er geen aankleuring. Op een sagittale serie waarop de mate van femurkop collaps wordt gevisualiseerd, kan een prognose worden ingeschat.

Aangezien de ziekte zich bilateraal kan manifesteren wordt aangeraden om zowel op conventionele röntgenfoto's als op MRI de contralaterale heup af te beelden.

Infectieus

1. (Acute) Osteomyelitis

Op kindereleeftijd is de oorzaak van acute osteomyelitis meestal bacterieel, met een hematogeen verspreidingspatroon. Meest aangedaan zijn de sterk gevasculariseerde metafysen van de snel groeiende botten: distale femur, proximale tibia, proximale humerus en distale radius.

Complicaties van osteomyelitis zijn o.a. een pathologische fractuur, infectieuze arthritis, gewrichtsdestructie en vroegtijdige sluiting van de groeischijf.

Epifyseale osteomyelitis wordt met name gezien bij kinderen jonger dan 15 maanden, waarbij er verspreiding is vanuit de metafyse, via de metafyseale bloedvaten door de groeischijf, tot in de epifyse.

Voor de vroege detectie van osteomyelitis zijn röntgenfoto's niet geschikt, aangezien deze in het begin van de ziekte vaak normaal zijn. Pas na 48 tot 72 uur worden afwijkingen zichtbaar in de vorm van weke delen zwellingen. Ossale veranderingen (botdestructie) wordt pas in de tweede week van acute osteomyelitis zichtbaar op een röntgenfoto. Voor de vroege detectie van osteomyelitis zijn MRI en botsintigrafie beter en even sensitief. Hierbij kan MRI niet alleen veranderingen in het beenmerg detecteren, maar is deze ook geschikt voor de beoordeling van betrokkenheid van de weke delen. Met echografie kan subperiostale abcesvorming worden gezien, nog voordat er afwijkingen op de röntgenfoto zichtbaar zijn. CT is meer geschikt voor (late) detectie van corticale destructie en sequestraties.

2. Septische arthritis

Itt (aseptische) transiente synovitis is er bij septische arthritis sprake van microorganismen als oorzaak. Strikt genomen slaat de term septische arthritis op een rthritis op basis van een bacterieel infect. Septische arthritis is meestal mono-

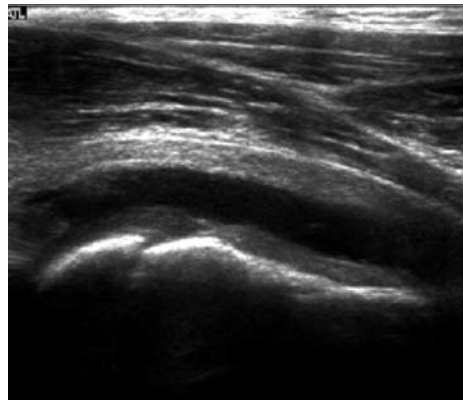
articulair, waarbij knie, heup en enkel het meest frequent zijn aangedaan.

De klassieke radiologische tekenen van een septische arthritis zijn een snel optredende gewrichtsruimte versmalling en erosies, met een relatief behoud van mineralisatie.

Het onderscheid tussen een septische arthritis en een transiente synovitis is radiologisch niet mogelijk; onderscheid moet plaats vinden op klinische- en laboratorium technische gronden, waarbij het soms noodzakelijk kan zijn een diagnostische punctie van het vocht te doen.

Inflammatoir

1. Transiënte synovitis. Transiënte synovitis is een zelf limiterende inflammatoire aandoening waarvan de etiologie onbekend is. Sommige kinderen hebben een bovenste luchtweginfectie of recent trauma in de voorgeschiedenis. Patienten, meestal tussen 3 en 6 jaar oud, presenteren zich met acute pijn en bewegingsbeperking die ongeveer 2 weken aanhoudt. Transiënte synovitis recidiveert bij 15% van de patiënten en kan zowel dezelfde heup als de andere heup aandoen. Zij laat geen restsequellen na op lange termijn. Echografie is een sensitieve en niet-invasieve beeldvormende techniek om een gewrichtseffusie (*figuur 2*) aan te tonen. De transducer wordt aan de anterieure zijde van de femur geplaatst, daar waar het gewrichtsvocht zich opstapelt. Conventionele röntgenopnamen tonen geen afwijkingen.



Figuur 2: Coxitis fugax, met vochtcollectie in de anterieure bursa.

2. Juvenile idiopathische arthritis (JIA). 30 tot 50% van de kinderen met JIA ontwikkelen heupafwijkingen. Meestal zijn beide heupen aangedaan. Deze kinderen presenteren zich met pijn ter hoogte van de lies of knie. Conventionele beeldvorming zal bij aanvang geen afwijkingen tonen of hooguit omgevende weke delen zwelling en osteopenie. Met

echografie kan een gewrichtseffusie aangetroffen worden. MRI toont fraai de weke delen maar levert terzelfdertijd een gedetailleerd beeld van het kraakbeen ter hoogte van het gewrichtsooppervlak en de groeischijf. Verder laat zij visualisatie en inspectie toe van het subchondrale bot, het periost, het synovium en het beenmerg.

Traumatisch

Epifysiolyse is gedefinieerd als een verplaatsing van de femur epifyse ten opzichte van de groeischijf, meestal naar postero-mediaal. Epifysiolyse treft met name adolescenten. Oorzaken zijn obesitas, metabole aandoeningen, radiotherapie, chemotherapie. De meeste patiënten hebben bij diagnose al langer dan 3 weken klachten. Complicaties zijn arthrose, afwijkend looppatroon, chondrolyse en avasculaire necrose (AVN). Risicofactoren voor ontwikkeling van AVN zijn o.a. reductie van de slip, fixatieschroef tot in het gewricht en het gebruik van meerdere schroeven. Doel van de behandeling is het creëren van fysiële stabiliteit als de physis zich sluit.

De standaard beeldvorming bestaat uit X-bekken AP en Lauwenstein opname. Op de AP opname kan de epifyse zich over de metafyse projecteren, doordat de epifyse zich initieel naar posterior verplaatst tov de metafyse. Op zowel de AP als de Lauwenstein opname kan ook gebruik worden gemaakt van de zogenaamde lijn van Klein.

MRI toont synovitis en beenmerg oedeem. Ook kan de ernst van de epifyseale verplaatsing worden vastgesteld. Daarnaast kunnen eventuele contralaterale afwijkingen of AVN worden aangetoond. Tot slot kan (met gadolinium) de vascularisatie van de femurkop voor en na fixatie worden geëvalueerd.

Skeletdysplasieën (botdysplasieën, osteochondrodysplasieën)

Skeletdysplasieën zijn ontwikkelingsstoornissen van het kraakbeen en bot. Het is een groep van erfelijke aandoeningen waarbij alle anatomische plaatsen worden aangedaan waar het gemuteerde gen tot expressie komt. De aantasting is dan ook homolog en symmetrisch. Skeletdysplasieën resulteren in een abnormale vorm en lengte van het skelet.

Als voorbeeld wordt Multipele Epifysaire Dysplasie

beschreven. De femurkop epifysen zijn abnormaal klein en irregulair. De acetabulaire fossa zijn niet goed ontwikkeld. Eens de groeischijven gesloten zijn, ziet men gedeformeerde femurkoppen waarin cysteuze lesies en sclerose wordt aangetroffen. De coxofemorale gewrichtsspleet is abnormaal smal door degeneratieve veranderingen van het kraakbeen. Ook de knieën, enkels, polsen en handen zijn aangedaan. De wervelkolom is variabel aangedaan. De tubulaire botten van de handen zijn abnormaal kort en breed, de metafysaire uiteinden ervan zijn irregulair en de epifysen zijn te smal. De skeletkernontwikkeling loopt achter.

Metabole stoornissen

1. Dysostosis Multiplex. Deze groep omvat alle mucopolysaccharidosen, mucolipidosen en vele andere "stapelings-"ziekten. Hier is sprake van enzymdefecten die gediagnosticeerd kunnen worden met behulp van urine, bloed en/of analyses van fibroblast culturen. De rol van de radioloog is om de diagnose te suggereren. De clinicus zal uitzoeken om welke dysostosis het exact gaat. De beeldvormende diagnostiek bij verdenking op stapelingsziekten is zoals die bij verdenking op een primaire skeletdysplasie. Als voorbeeld wordt hier Mucopolysaccharidosis type VI (Maroteaux-Lamy) beschreven. Bij alle patiënten en op elke leeftijd worden nauwe basilaire iliale segmenten, flaring van de iliale vleugels, ondiepe acetabuli, en coxa valga teruggevonden. De proximale femurepifysen tonen in mindere of meer ernstige vorm dysplasie. Verder zijn er ook typische afwijkingen ter hoogte van de schedel, wervelkolom, en zowel korte als lange tubulaire botten.

2. Renale osteodystrophie. ROD verwijst naar ossale afwijkingen ten gevolge van chronische nierinsufficiëntie. Osteomalacie maakt deel uit van het spectrum van ossale afwijkingen die worden gezien bij patiënten met chronische nierinsufficiëntie. Osteomalacie kenmerkt zich door een incomplete mineralisatie van normaal osteoid weefsel eens dat de groeischijven zijn gesloten. ROD combineert kenmerken van o.a. rachitis, osteomalacie en osteoporosis. Ter hoogte van de heup kan ROD aseptische necrose van de kop en malacie ter hoogte van de hals veroorzaken.

Tabel: Beeldvormende diagnostiek bij verdenking op skeletdysplasie.

Voor-achterwaartse en laterale opnamen van schedel en wervelkolom
Voor-achterwaartse thoraxopname
Voor-achterwaartse bekkenopname
Achter-voorwaartse opname linkerhand
Voor-achterwaartse opnamen van alle tubulaire botten (bij asymmetrie; anders alleen linkerarm en linkerbeen)
Laterale opname knie (patella)

Tumor

Benigne en maligne tumoren veroorzaken heup- en liespijn.

De proximale femur is een relatief frequente plaats waar een osteoid osteoom wordt aangetroffen. De lesies worden op conventionele RX als lucenties gezien omgeven door corticale verdikking en sclerosis. CT laat tevens een nodulaire lucentie zien, omgeven door een dense, slereuze rand in een gebied met sclerose en corticale verdikking.

MRI toont met name oedeem van het beenmerg en corticale verdikking. Wat betreft maligne tumoren worden Ewing's sarcoom, weke delen sarcomas, leukemie en metastasen van een neuroblastoom teruggevonden.



Referenties

- [1] Jaramillo D (2009) What is the optimal imaging of osteonecrosis, Perthes, and bone infarcts? *Pediatr Radiol* 39 (Suppl 2): S216-S219
- [2] Kuhn, Slovis T, Haller (2008) *Caffey's Pediatric Diagnostic Imaging*, 11th Edition
- [3] Restrepo R, Reed M (2009) Impact of obesity in the diagnosis of SCFE and knee problems in obese children. *Pediatr Radiol* 39 (Suppl 2): S220-S225
- [4] Keller M, Nijs E (2009) The role of radiographs and US in developmental dysplasia of the hip: how good are they? *Pediatr Radiol* 39 (Suppl 2): S211-S215
- [5] *Bone Dysplasias. An atlas of genetic disorders of skeletal development.* Spranger et al.
- [6] Review for the generalist: evaluation of pediatric hip pain. *Pediatric Rheumatology* 2009, 7:10. Kristin M Houghton.

Kindermishandeling: diagnostische en medicolegale dilemma's

Dr. R.R. van Rijn

Afdeling Radiologie, Academisch Medisch Centrum, Amsterdam

Dr. S.G.F. Robben

Afdeling Radiologie, Maastricht Universitair Medisch Centrum, Maastricht

Introductie

Kindermishandeling is een mondiaal probleem en wordt door velen, ook door medewerkers in de gezondheidszorg, onderschat. Onder kindermishandeling wordt verstaan: *"Elke vorm van voor minderjarige bedreigende of gewelddadige interactie van fysieke, psychische of seksuele aard, die de ouders of andere personen ten opzichte van wie de minderjarige in een relatie van afhankelijkheid of van onvrijheid staat, actief of passief opdringen, waardoor ernstige schade wordt berokkend of dreigt te worden berokkend aan de minderjarige in de vorm van fysiek of psychisch letsel."*[1]

De meest recent studies wijzen uit dat in Nederland naar schatting ruim 100.000 kinderen (3%) van 0-18 jaar het slachtoffer zijn van kindermishandeling [2]. Verwaarlozing was hierbij het meest voorkomende type van kindermishandeling (56% van alle gevallen), de belangrijkste risicofactoren bleken een zeer lage opleiding van de ouders en werkloosheid. Kuyvenhoven en medewerkers rapporteerden 40 doden per jaar in Nederland, maar dat is mogelijk een onderschatting [3].

Onderrapportage van kindermishandeling kan worden verbeterd door invoering van een gestandaardiseerde registratie formulier op o.a. de SEH, maar het nog niet wetenschappelijk aangetoond dat een dergelijke toename van meldingen van kindermishandeling ook daadwerkelijk resulteert in een toename van het aantal bewezen gevallen van kindermishandeling [4, 5].

Binnen de radiologie wordt veelal de term **non-accidental injury** gebezigd als het om kindermishandeling gaat, zo ook in dit hoofdstuk van deze syllabus.

De rol van de kinderradioloog

De clinicus mag van de kinderradioloog de volgende expertise verwachten:

- De kinderradioloog is in staat om aan de hand van de afwijkingen op de röntgenfoto's non-accidental injury te herkennen bij kinderen die daar in eerste instantie niet voor verdacht worden. In dit geval is de radioloog dus de klokkenluider.

- De kinderradioloog is in staat om afwijkingen, verdacht voor non-accidental injury, te herkennen op skeletfoto's die gemaakt zijn bij een kind dat verdacht wordt van kindermishandeling. In zo'n geval moet de kinderradioloog de tijd nemen, en de expertise hebben, om met een vlooiengkam de foto's door te kijken.
- De kinderradioloog heeft de kennis om normale varianten die non-accidental injury simuleren te kunnen herkennen
- De kinderradioloog begrijpt werkingsmechanismen van trauma en kan daardoor tot op zekere hoogte inschatten of een bepaald letsel kan passen bij het voorgestelde trauma.
- De kinderradioloog kan tot op zekere hoogte letsels dateren.

De rol van de clinicus

De clinicus moet uiteraard bekend zijn met de niet radiologische kenmerken van kindermishandeling (b.v. dermatologische afwijkingen, afwijkend gedrag). Ook moet de clinicus kunnen inschatten of het voorgestelde trauma overeenkomt met ontwikkelingsniveau van het kind.

Indien er röntgenonderzoek gedaan moet worden bij een kind dat (om wat voor reden dan ook) verdacht wordt van kindermishandeling is het van belang dat de kinderradioloog dit weet door het op de aanvraag te vermelden, of telefonisch te overleggen. Voor het detecteren van de afwijkingen op de foto is dit niet zozeer van belang, maar wel voor de interpretatie hiervan. Immers een femur fractuur bij een baby na een auto-ongeval wordt anders geïnterpreteerd dan bij een baby die met een fractuur "in zijn bedje is gevonden".

Bovendien moet de clinicus weten dat er met betrekking tot skeletfoto's uitgebreide radiologische protocollen zijn die gevolgd moeten worden bij verdenking op kindermishandeling en zich beslist niet laten afschepen met een "babygram". Het te verwaarlozen risico van de röntgenstraling weegt nooit op tegen het risico van het missen van kindermishandeling!

Ten slotte moet de clinicus zelf enige kennis hebben van skeletletsels die een hoge specificiteit hebben voor

Tabel 1. Specificiteit van skeletletsels voor kindermishandeling.

Specificiteit	Type fractuur/skeletlesie
Hoge specificiteit	Metafysaire hoekfracturen
	Posterior gelokaliseerde ribfracturen
	Scapulafracturen
	Fracturen van de processus spinosus
	Sternum fracturen
Gemiddelde specificiteit	Multiple fracturen, in het bijzonder indien bilateraal
	Fracturen van verschillende leeftijd
	Beschadigingen van de epifyseir schijf
	Fracturen en subluxaties van de corpora vertebrarum
	Vinger fracturen
Regelmatig voorkomende skeletlesies met een lage specificiteit	Complexe schedelfracturen
	Subperiostale vorming van nieuw bot
	Claviculafracturen
	Schachtfracturen van de lange pijpbeenderen
	Lineaire schedelfracturen

kindermishandeling, zoals bijvoorbeeld ribfracturen en metafysaire avulsiefracturen.

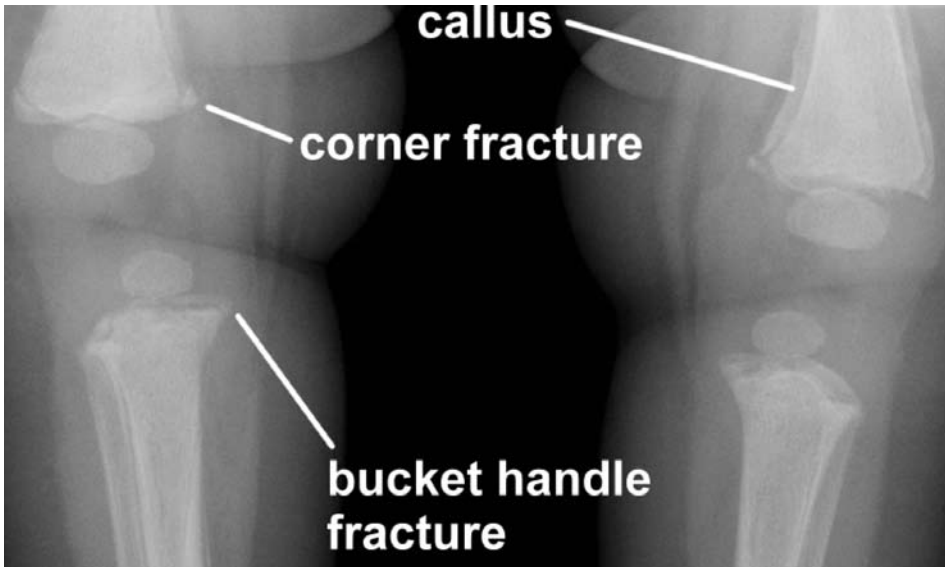
Skelet afwijkingen bij kindermishandeling

Bij non-accidental injury kunnen alle denkbeeldige fracturen voorkomen. Echter sommige fracturen zijn specifiek voor kindermishandeling dan andere. Tabel 1 toont een overzicht.

De fracturen met een hoge specificiteit voor kindermishandeling (zie tabel) zullen worden besproken in relatie met hun werkingsmechanismen.

Allereerst twee belangrijke algemene opmerkingen:

- Een fractuur moet altijd gecorrleerd worden aan de leeftijd en het ontwikkelingsniveau van het kind. Een vingerfractuur bij een kleuter (tussen de deur gekneld)



Figuur 1. Non-accidental injury. Multipel corner- en bucket handle fracturen na diverse schudaccidenten. De callus vorming duidt op een ouderdom van ruim 2 weken.

is veel minder verdacht voor non-accidental injury dan dezelfde fractuur bij een baby.

- Een fractuur moet altijd gecorrigeerd worden aan het werkingsmechanisme zoals door de ouders verteld. Elke discrepantie tussen de anamnese en de ernst van het letsel is verdacht voor non-accidental injury.

Metafysaire avulsiefracturen

Dit zijn kleine avulsie fracturen van de randen van de metafyse van de lange pijpbeenderen op de plaats waar de kapsels en banden aanhechten. Deze fracturen worden veroorzaakt door trekkrachten en dit zijn krachten waar een kind in de dagelijkse omgang nauwelijks aan blootstaat. Immers de meeste accidentele fracturen bij spelende kinderen worden veroorzaakt door buigings- en rotatiekrachten. Overmatige trekkrachten ontstaan door ruk-achtige bewegingen aan armen en benen, alsmede door heftig heen en weer schudden van de romp waardoor armpjes een beentjes alle kanten opzwiepen.

Metafysaire avulsiefracturen komen het meest voor aan distale femur, proximale en distale tibia en proximale humerus, vaak bilateraal, soms unilateraal of slechts aan 1 bot.

Op de röntgenfoto zijn deze fracturen zichtbaar als kleine afgebroken hoekjes (corner fractures) of als afgescheurde randen (bucket handle fractures) (*figuur 1*).

Mede gezien het werkingsmechanisme hebben metafysaire avulsiefracturen een zeer beperkte differentiaal diagnose: ze zijn beschreven bij kinderen na repositie van klompvoet en bij kinderen na een spoed sectio caesaria.

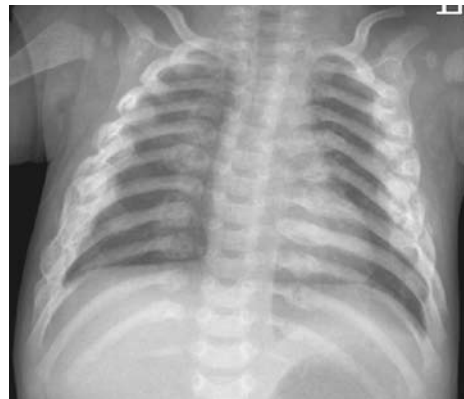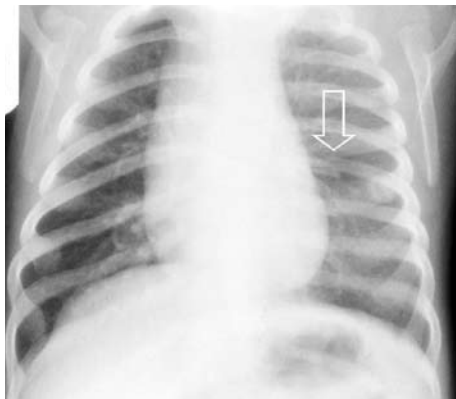
Ribfracturen

Ribfracturen zijn vermoedelijk de meest voorkomende

fracturen als gevolg van kindermishandeling. Vijf tot 27% van alle fracturen bij kindermishandeling zouden ribfracturen zijn. Mogelijk komen ribfracturen nog veel vaker voor bij mishandelde kinderen, aangezien geschat wordt dat bij ongeveer 80% van de fracturen er geen sprake is van klinische klachten. In een grote postmortale studie van 31 kinderen bleken er in totaal 84 ribfracturen (51%) te zijn op een totaal van 184 fracturen. [6] In een retrospectieve studie is onderzoek gedaan naar de positief voorspellende waarde van ribfracturen in relatie tot kindermishandeling bij jonge kinderen. [7] In een periode van 6 jaar werden 62 kinderen jonger dan 3 jaar met in totaal 316 ribfracturen geïdentificeerd. Bij 51 kinderen (82%) werd vastgesteld dat sprake was van fracturen als gevolg van fysiek geweld. De positief voorspellende waarde van ribfracturen voor kindermishandeling was 95%. Dit steeg tot 100% als door anamnese en klinische gegevens alle andere oorzaken van ribfracturen (zoals ziekte of ongeval) konden worden ugesloten.

Echter ribfracturen bij kinderen zijn niet pathognomisch. Ook hiervoor is een differentiaal diagnose op te stellen, zoals accidenteel trauma, geboortetrauma bij macrosome neonaten en onderliggende botziekte (osteogenesis imperfecta, hypofosfatasia).

Het werkingsmechanisme bij ribfracturen bij jonge kinderen is compressie van de thorax, meestal in voorachterwaartse richting waardoor de achterste ribben (door hefboomwerking t.o.v. processi transversi van de wervels) en voorste ribben (op de costochondrale overgang) breken (*figuur 2*). Laterale ribfracturen zijn zeker geen uitzondering. Vooral verse posterioere en anteriore ribfracturen zijn vaak moeilijk te zien en worden pas zichtbaar na 1 week als subperiostale nieuwe botvorming zichtbaar wordt (*figuur 2*).



Figuur 2. Twee patiënten met non-accidental injury. De linker foto toont verse posterioere ribfractuur (pijl). De rechter foto toont multipiele oude posterioere en laterale ribfracturen, herkenbaar aan de excessieve callusvorming. (foto's uit [8])

Scapula fracturen

Accidentele scapulafracturen zijn zeer zeldzaam bij kinderen. Bij oudere kinderen zijn ze meestal het gevolg van een duidelijk herkenbaar trauma met fors direct inwerkend geweld, zoals een verkeersongeluk, een val van grote hoogte, een sportongeval (klap met hockeystick of honkbalknuppel) of een val op de schouder.

Indien een dergelijke anamnese ontbreekt moet men mishandeling bij iedere scapulafractuur als oorzaak overwegen.

Accidentele scapulafracturen komen zelden voor bij kinderen jonger dan twee jaar. Als men ze wel bij hen aantreft en een plausibele verklaring ontbreekt, is non-accidental injury de meest waarschijnlijke oorzaak.

Het acromion is de meest voorkomende locatie van fracturen van de scapula. Hierbij kan sprake zijn van een fractuur, maar ook van een dislocatie in het acromioclaviculaire gewricht. Fragmentatie van het acromion, avulsiefracturen van het acromion en, minder frequent, fracturen van de processus coracoidus of andere delen van de scapula kunnen ontstaan ten gevolge van indirect trauma. Dit gebeurt bijvoorbeeld doordat een kind door elkaar wordt geschud, met zeer veel geweld aan de armen wordt getrokken of als de arm met fors geweld op de rug wordt gedraaid. Indien men bij een mishandeld kind een acromionfractuur aantreft, moet men altijd bedacht zijn op andere geassocieerde fracturen van clavícula, glenoid, coracoid, proximale humerus of de bovenste ribben.

Een directe klap op de scapula kan leiden tot een niet-specifieke lineaire of stervormige fractuur

Fracturen processus spinosus

Kleinman noemt fracturen van de processus spinosus vertebrae hoog specifiek als aanwijzing voor kindermishandeling. Fracturen en subluxaties van de corpora vertebrae hebben volgens hem een gemiddelde specificiteit, hetgeen betekent dat kindermishandeling bij het ontbreken

van een plausibele verklaring waarschijnlijk de oorzaak vormt [9]. De helft van de mishandelingsletsels van wervels komt voor bij kinderen jonger dan een jaar.

Sternum fracturen

Sternumfracturen treft men bij kinderen nagenoeg nooit aan. De flexibiliteit van de thorax op jonge leeftijd maakt het sternum relatief goed bestand tegen vervorming, en dus tegen het ontstaan van een fractuur. Mogelijk mist men echter een aantal sternumfracturen bij kinderen, omdat dit type fractuur radiologisch moeilijk is vast te stellen.

In de literatuur noemt men een sternumfractuur uiterst verdacht voor mishandeling, zeker als de anamnese geen aanwijzingen geeft voor een ongeval.

Bij geweld kan de fractuur ontstaan door een gerichte directe stomp of klap, of door gewelddadige compressie van de thorax. Hierbij kan een dislocatie optreden bij het sternomanubriale gewricht of langs de kraakbeenranden van de sternale verbeningskernen.

Datering van fracturen

De wetenschappelijke onderbouwing voor radiologische datering van fracturen is beperkt en datering is vaak een schatting die eerder in de orde van weken dan van dagen ligt (*Tabel 2*).

De subperiostale nieuwe botformatie na een fractuur wordt gebruikt bij het dateren van fracturen. Schachtfracturen lenen zich hiervoor het best; een aantal guidelines [10, 11]:

- Bij jonge kinderen is deze subperiostale nieuwe botformatie op zijn vroegst pas na ongeveer 7 dagen zichtbaar.
- Subperiostale nieuwe botvorming is bij tenminste de helft van de kinderen 2 weken na het ontstaan van de fractuur aanwezig.
- Een fractuur zonder enige subperiostale nieuwe botvorming is gewoonlijk minder dan 7-10 dagen oud en bij hoge uitzondering 20 dagen.
- Een fractuur met grote hoeveelheid subperiostale nieuwe botformatie (callus) is ouder dan 14 dagen.

Tabel 2. Dateren van fracturen.

	Vroeg	Piek	Laat
Resolutie letsels van het zachte weefsel	2-5 dg	4-10 dg	10-21 dg
Periostale vorming van nieuw bot	4-10 dg	10-14 dg	14-21 dg
'Loss of fracture line definition'	10-14 dg	14-21 dg	
Zachte callus	10-14 dg	14-21 dg	
Harde callus	14-21 dg	21-42 dg	42-90 dg
Remodellering	3 mnd	1 jr	va 2 jr

Tabel 3. Protocol skeletfoto's bij verdenking non-accidental injury bij kinderen (ACR guideline).

	ACR criteria
Schedel	<ul style="list-style-type: none"> • AP • Lateraal
	<i>Additionele opnames op indicatie: oblique of Townes opname</i>
Cervicale wervelkolom	<ul style="list-style-type: none"> • AP • Lateraal
Thorax	<ul style="list-style-type: none"> • AP • Lateraal
	<i>Op deze opnames moeten de ribben en het thoracale en bovenste lumbale deel van de wervelkolom worden afgebeeld</i>
Lumbosacrale wervelkolom, bekken	<ul style="list-style-type: none"> • Bekken AP inclusief het middelste deel van de lumbale wervelkolom • Lumbosacrale wervelkolom Lateraal
Bovenste extremiteiten	<ul style="list-style-type: none"> • Humerus AP • Radius / ulna AP
	<i>Additionele opnames op indicatie: gerichte opnames van gewrichten of laterale opnames</i>
Onderste extremiteiten	<ul style="list-style-type: none"> • Femur AP • Tibia / fibula AP
	<i>Additionele opnames op indicatie: gerichte opnames van gewrichten of laterale opnames</i>
Handen	<ul style="list-style-type: none"> • PA
Voeten	<ul style="list-style-type: none"> • AP of PA

Radiologisch onderzoek

Uit het bovenstaande moge duidelijk zijn dat het skelet optimaal moet worden afgebeeld. Reeds werd vermeld dat een "babygram in twee richtingen" onvoldoende is om alle afwijkingen te kunnen afbeelden. De minimale foto's die moeten worden gemaakt staan vermeld in *tabel 3*. Dit zijn vrij veel foto's en uit stralenhigienisch oogpunt zou men dit bezwaarlijk kunnen vinden, maar dat is een misconceptie. Immers bij een babygram in 2 richtingen worden maar 2 foto's gemaakt, echter het hele kind wordt bestraald. Bij de foto's van *tabel 2* gebeurt in feite hetzelfde, alleen in partjes. Met als voordeel dat alle lichaamsdelen goed worden vrij geprojecteerd en goed belicht zijn.

Nucleair geneeskundig onderzoek (botscan) is pas geïndiceerd is het skeletoverzicht negatief is en er toch sterke verdenking is op kindermishandeling blijft bestaan.

CZS afwijkingen bij kindermishandeling

Schedel/hersenletsel door kindermishandeling wordt tegenwoordig internationaal beschreven als "inflicted traumatic brain injury" of als "non-accidental head injury"

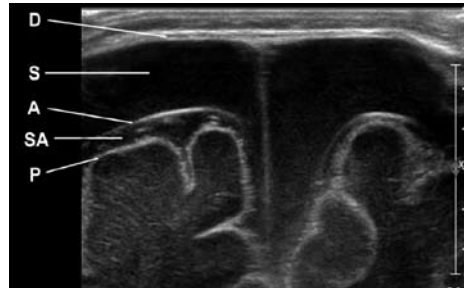
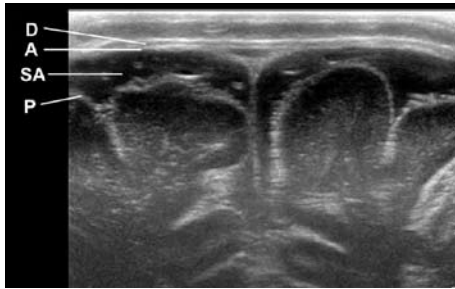
Hoewel letsels van het centraal zenuwstelsel slechts in ongeveer 10% van alle mishandelde kinderen voorkomen, hebben ze een zeer hoge mortaliteit en morbiditeit. Ruim 50% van alle kinderen met niet-accidenteel hersenletsel hebben later neurologische afwijkingen (o.a. mentale

retardatie) en een fatale afloop van non-accidental injury is bijna altijd het directe gevolg van hersenletsel.

De meeste letsels van het centraal zenuwstelsel na kindermishandeling worden gevonden bij peuters en kleuters, met een gemiddelde leeftijd van 10,2 maanden [12].

Pathofysiologisch kunnen drie trauma mechanismen onderscheiden worden:

- Allereerst is er het directe of contact trauma, resulterend in een lokale distorsie of fractuur van de schedel, focale corticale schade of een epi- of subduraal hematoom. Hoewel dit mechanisme frequent voorkomt bij kindermishandeling resulteert het zelden in levensbedreigende letsels.
- Het tweede mechanisme betreft een indirect trauma door plotselinge acceleratie of deceleratie van het hoofd (vroeger "shaken baby syndrome" genoemd). Dit resulteert in spannings- en afscheuringsletsels van o.a. bloedvaten. Dergelijke letsels van de arteria vertebralis en arteria carotis en hun intracerebrale takken veroorzaken parenchymbloedinkjes en/of ischemie, terwijl letsels van de hersenvliesvenen subdurale bloedingen veroorzaken (*figuur 3*).
- Tenslotte kan er sprake zijn van een combinatie van een direct en indirect trauma met bijbehorende letsels (vroeger "shaken-impact syndrome" genoemd).



Figuur 3. High resolution echografie schedel t.h.v. de grote fontanel.

Het linker plaatje toont een normale anatomie met een iets prominente, maar verder normale subarachnoidale ruimte (SA). De arachnoïdea (A) ligt tegen de dura (D), de subdurale ruimte is hier virtueel.

Op het rechter plaatje is een bilaterale oude subdurale bloeding (S) zichtbaar, tussen de dura (D) en arachnoïdea (A). De subarachnoidale ruimte (SA) is normaal.

De laatste twee trauma mechanismen gaan vrijwel altijd gepaard met retinabloedingen.

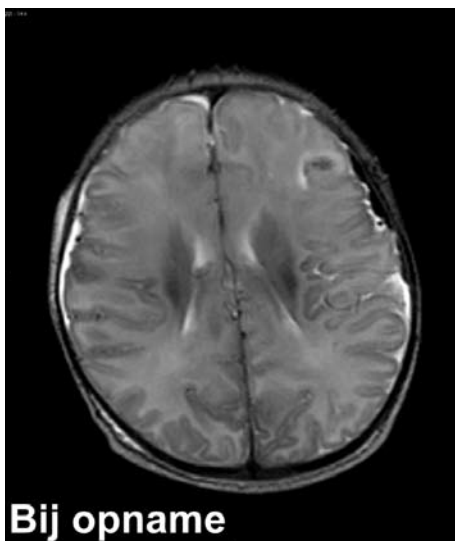
De combinatie retinabloedingen, subdurale bloeding en parenchym schade heeft een zeer hoge specificiteit voor non-accidental injury.

Bij de verdenking op kindermishandeling met neurologisch letsel speelt de radiologische diagnostiek een belangrijke rol. Indien er sprake is van acute neurologie is CT het eerste onderzoek van keuze. Als de CT negatief is dient aanvullende diagnostiek middels MRI plaats te vinden, hetgeen overigens ook geldt voor een positieve CT uitslag. Bij chronische

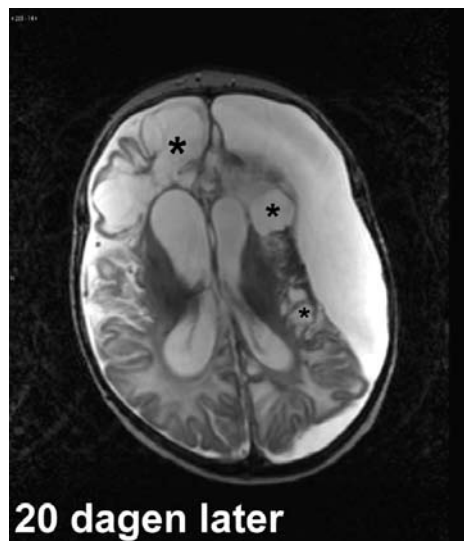
neurologie of ontbreken van neurologische uitval maar wel suspecte fracturen is MRI het onderzoek van eerste keuze (figuur 4). Echografie kan in het diagnostische proces een rol spelen als screenende modaliteit en bij de follow-up van de zeer kleine kinderen, met name indien zij op de Intensive Care liggen.

Abdominale afwijkingen bij kindermishandeling

Abdominaal trauma is een relatief zeldzame bevinding bij kindermishandeling en in gevallen waarbij dit aanwezig is staat vaak het neurotrauma voorop. Deze diagnostische delay kan leiden tot verhoogde morbiditeit en zelfs mortaliteit. Bij mishandelde kinderen waarvan



Bij opname



20 dagen later

Figuur 4. Niet-accidenteel schedelletsel. T2-gewogen MR plaatjes, bij opname en 20 dagen later. Bij opname is er al verminderde grijze/witte stof demarcatie. Na 20 dagen uitgebreide atrofie, cystische encephalopathie (*) en grote subdurale effusie links.

abdominaal trauma is bekend zal een echografie gemaakt worden, eventueel gevolgd door CT. Echter bij de meeste mishandelde (of voor mishandeling verdachte) kinderen wordt niet protocollair een abdominale echografie verricht zodat er geen gegevens zijn over occult abdominaal trauma na doorgemaakte kindermishandeling.

Hoe te handelen als radioloog bij verdenking non-accidental injury

In Nederland bestaat de gelukkige situatie dat non-accidental injury in eerste instantie in het medische circuit blijft en niet meteen een juridische/gerechtelijke aangelegenheid wordt. Dit alles door tussenkomst van het Advies- en Meldpunt Kindermishandeling (AMK) welke onderdeel uitmaken van de Bureaus Jeugdzorg. Deze bestaan uit een team van medische professionals, o.a. vertrouwensartsen.

Voor alle artsen in Nederland geldt een meldcode bij verdenking op kindermishandeling. Deze is te vinden op de website van de KNMG [1]. Ook een radioloog kan als eerste het vermoeden van non-accidental injury hebben bij:

- kinderen met fracturen die niet passen bij de leeftijd en/of voorgestelde traumamechanisme
- kinderen die in de loop der jaren diverse fracturen hebben doorgemaakt.

In dat geval moet dat zo snel mogelijk besproken worden met de aanvrager welke immers alle omstandigheden van het kind kent. De aanvrager dient dan eventuele stappen te ondernemen. Ook in het verslag moet minstens staan dat de mogelijkheid van non-accidental injury overwogen moet worden. Vermijdt zinsneden als "bewijzend voor non-accidental injury". In het zeldzame geval dat de aanvrager uw sterke vermoedens niet deelt kunt u het best zelf advies vragen bij het AMK (0900-1231230, automatische doorschakeling naar de eigen regio, 24/7).

Referenties

- [1] KNMG. Meldcode en Stappenplan Artsen en kindermishandeling. www.knmg.nl/publicaties 2008.
- [2] Euser EM, van Ijendoorn MH, Prinzie P, Bakermans-Kranenburg MJ. Prevalence of child maltreatment in The Netherlands. Child Maltreat 2010; 15:5-17.
- [3] Kuyvenhoven MM, Hekkink CF, Voorn TB. [Deaths due to abuse for the age group 0-18 years; an estimate of 40 cases in 1996 based on a survey of family practitioners and pediatricians]. Ned Tijdschr Geneesk 1998; 142:2515-2518.

- [4] Bleeker G, Vet NJ, Haumann TJ, van Wijk IJ, Gemke RJ. [Increase in the number of reported cases of child abuse following adoption of a structured approach in the VU Medical Centre, Amsterdam, in the period 2001-2004]. Ned Tijdschr Geneesk 2005; 149:1620-1624.
- [5] Louwers EC, Affourtit MJ, Moll HA, de Koning HJ, Korfage JJ. Screening for child abuse at emergency departments: a systematic review. Arch Dis Child 2009.
- [6] Kleinman PK, Marks SC, Nimkin K. Ribfractures in 31 abused infants: postmortem radiologic-histopathologic study. Radiology 1996; 200:807-810.
- [7] Barsness KA, Cha ES, D.D. B. The positieve predictieve value of rib fractures as an indicator of nonaccidental trauma in children. J Trauma 2003; 54:1107-1110.
- [8] Bilo RAC, Robben SGF, van Rijn RR. Forensische aspecten van fracturen op de kindereleeftijd. Zwolle: Isala, 2009.
- [9] Kleinman PK. Diagnostic imaging of child abuse. St. Louis: Mosby, 1998.
- [10] Maat GJR, Huls NM. Dateren van fracturen. In: Bilo R, ed. Forensische aspecten van fracturen op de kindereleeftijd. First ed. Zwolle: Isala, 2009; 278-286.
- [11] O'Connor JF, Cohen J. Dating fractures. In: Kleinman PK, ed. Diagnostic Imaging of Child Abuse. 2nd ed. St. Louis: Mosby, 1998; 168-177.
- [12] Kleinman PK, Barnes PD. Head Trauma. In: Diagnostic Imaging of Child Abuse. St. Louis: Mosby, 1998; 285-342.

Inflammatoire aandoeningen van het musculoskeletale systeem

Mw. Dr. H.C. Holscher, Mw. Drs. F. Klerx-Melis

Afdeling Radiologie, HagaZiekenhuis, Den Haag /

Afdeling Radiologie, Juliana Kinderziekenhuis, Den Haag

Doelstellingen

1. Inzicht verkrijgen in de indicaties en toepassing van de verschillende beeldvormende technieken bij de diagnose van inflammatoire MSK aandoeningen.
2. Leren hoe deze technieken geoptimaliseerd kunnen worden voor toepassing op de kindleeftijd.
3. Kennis opdoen van de diverse vormen van pediatrische inflammatoire MSK aandoeningen, waaronder het mechanisme van ontstaan, de voorkeurslokalisatie en het beeld in relatie met de leeftijd.

Beeldvormende technieken:

Conventioneel röntgenonderzoek

- (In het begin) lage sensitiviteit. Weke delen afwijking na 3-6 dagen, ossale afwijking na 1-3 weken.
- Screenend bij klachten: andere oorzaak dan inflammatoire aandoening uitsluiten/ aantonen.
- Vastleggen uitgangssituatie.
- Follow-up.

Echografie

- Al vroeg (1-2 dagen) afwijkingen in weke delen te zien.
- Detectie en follow-up van weke delen afwijkingen.
 - gewrichtseffusie
 - inflammatie weke delen: oedeem, synovitis, pannus, tendinitis
 - (subperiostaal) absces

Nucleair onderzoek: skeletscintigrafie

- Hoge sensitiviteit in vroeg stadium (1-2 dagen)
 - Screenend:
 - waar bevindt de inflammatoire focus zich?
 - meerdere foci?
 - Stralingsbelasting, maar geen narcose/sedatie
 - Lage specificiteit (dd fractuur, sikkelcelziekte...)
 - Fout negatief voor metafysaire afwijkingen door overstralen van groeischijven of artritis.
 - Protocol: 2 keer +/- 5 minuten stil liggen in 2,5 uur tijd
 - direct na inspuiten van radiopharmacon vasculaire fase (2 min): hyperemie
 - bloodpoolfase (2-6 min): verhoogde permeabiliteit
 - 2-3 uur later delayed fase: verhoogde turn over
- PET scan is ongeschikt vanwege hoge stralingsdosis

MRI

- Hoge sensitiviteit in vroeg stadium (1-2 dagen)
- Betere anatomische informatie en informatie over weke delen afwijkingen (bv absces)
- Tot nu toe meestal 'part of the body'; in de toekomst ook steeds vaker screenen 'whole body' met coronale STIR opnamen.
- Narcose/sedatie
- Protocol:
 - T1
 - T2 met vetsuppressie
 - T1 Gd met vetsuppressie indien afwijkingen op bovenstaande scans en altijd in geval van wervelkolom inflammatie

CT

- In speciale gevallen voor vastleggen van complicaties (corticale destructie, sequester)

Inflammatoire MSK aandoeningen:

De groep inflammatoire MSK aandoeningen bevat zowel infectieuze als niet-infectieuze aandoeningen.

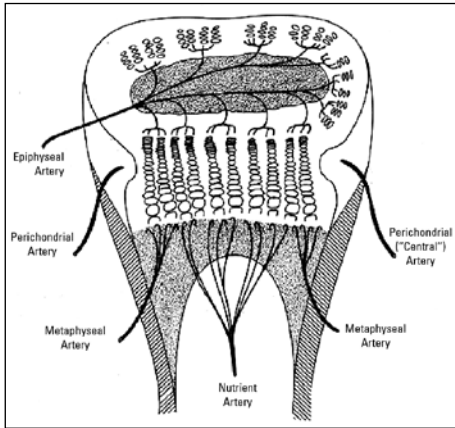
Infectieuze aandoeningen:

Een MSK infectie kan zich presenteren in het bot (osteomyelitis), in het gewricht (artritis) of in de discus (spondylodiscitis). Bij kinderen is de oorzaak van een MSK infectie meestal de hematogene verspreiding van een infectie. Minder frequent is osteomyelitis/artritis het gevolg van doorbraak van infectie in de nabij gelegen weke delen of een directe infectie van het bot/ gewricht door trauma, operatie of corpus alienum.

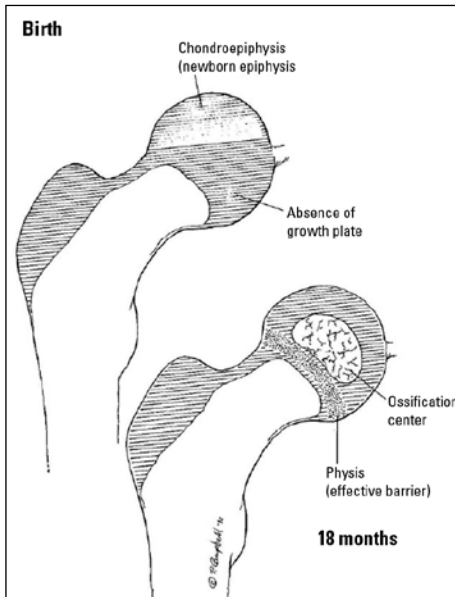
Bij kinderen is er vaak sprake van een combinatie van osteomyelitis en artritis omdat een ontsteking van het gewricht gemakkelijk via de groeischijf naar de metafysen uitbreidt en vice versa.

Osteomyelitis

Omdat acute osteomyelitis meestal veroorzaakt wordt door hematogene verspreiding van infectie, is er een **voorkeurslokalisatie** ter plaatse van het capillaire netwerk van rijk gevasculariseerde ossale structuren. Dit betekent is de meeste gevallen de metafysen van snelgroeïende botten, soms de epifysen of de cortex.

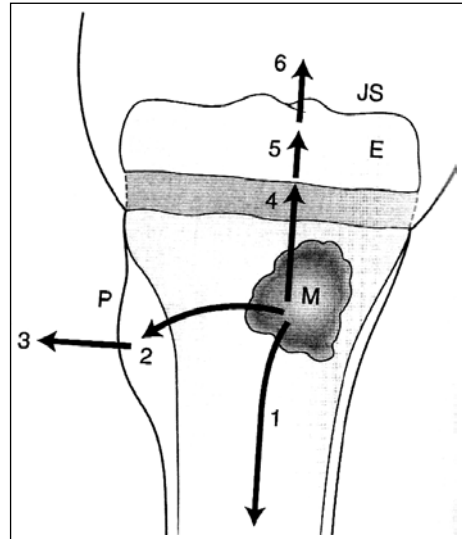


Bij kinderen onder de leeftijd van 1,5 jaar treedt osteomyelitis vaker in de epifyse op dan bij oudere kinderen, omdat de groeischijf op die leeftijd nog geen goede barrière is. Dit heeft te maken met het feit dat de bloedvaten uit de metafysen op jonge leeftijd nog via de groeischijf naar de epifysen door lopen.



Door de zwelling van het ontstekingsweefsel in de metafyse ontstaat er overdruk met als gevolg dat de ontsteking zich gaat **uitbreiden** buiten de metafyse. De verspreiding van de infectie kan via Haversse kanalen naar subperiostale ruimte gaan en daar een subperiostaal abces veroorzaken (2). Vervolgens kan het uitbreiden naar de omliggende weke delen (3). Ook kan de uitbreiding via de mergholte naar de diafyse gaan (1). Daarnaast kan de overdruk compressie

van de veneuze kanalen in de metafysen veroorzaken, wat aanleiding geeft tot trombose en ischemie.



Acute osteomyelitis (en artritis) komen zowel op **zuigelingenleeftijd** als op oudere leeftijd voor. Bij zuigelingen is de kliniek vaak minder uitgesproken of wordt gemaskeerd door andere problematiek. En is er vaak een milder verloop, met snellere spontane ontlasting in de vorm van abces. Denk aan osteomyelitis/ artritis als een neonaat een lidmaat niet gebruikt.

Indien acute osteomyelitis te laat of inadequaet behandeld wordt kunnen er complicaties optreden:

- pathologische fractuur
- premature sluiting van (een deel van) de groeischijf met groeistoornis (lengteverschil/deformiteit) als gevolg
- chronische osteomyelitis (minder dan 5%), gekenmerkt door sclerose en sequester. Belangrijk om sequester te detecteren omdat dit de ontsteking onderhoudt.

Bijzondere vormen van osteomyelitis:

1. Brodies abces: subacute vorm met laagvirulent organisme en redelijke afweerreactie. Granulatieweefsel, omgeven door sclerose, omgeven door oedeem. Op MRI drie ringen met wisselende signaalintensiteit.
2. CRMO = chronische recidiverende multifocale osteomyelitis. Recidiverende episodes van osteomyelitis in metafysen, claviculae en wervels, soms met pustulosis palmoplantaris. Symmetrie wijst op deze aandoening. De oorzaak is onbekend.
3. Scleroserende osteomyelitis van Garre: low grade infectie, meestal van diafyse. Dd osteoid osteoom.
4. TBC: spina ventosa, vaak multipole lokalisaties.

5. Syphilis: lucente band in metafyse, zaagtand metafyse, destructieve lesies metafyse en subperiostale cortexverdikking. In combinatie met hepatosplenomegalie, lymfadenopathie, huiduitslag, anemie.

Spondylodiscitis

Spondylodiscitis of osteomyelitis van de wervels? Waar is het centrum van de afwijking?

Artritis

Belangrijk onderscheid: infectieuze (septische) artritis en steriele artritis. **Septische artritis** moet snel gediagnosticeerd en behandeld worden om ernstige destructie van het gewricht te voorkomen! Jong kind heeft groter risico op permanente handicap.

Op acute moment conventioneel röntgenonderzoek zonder afwijkingen en echografie: gewrichtseffusie (met synovitis).

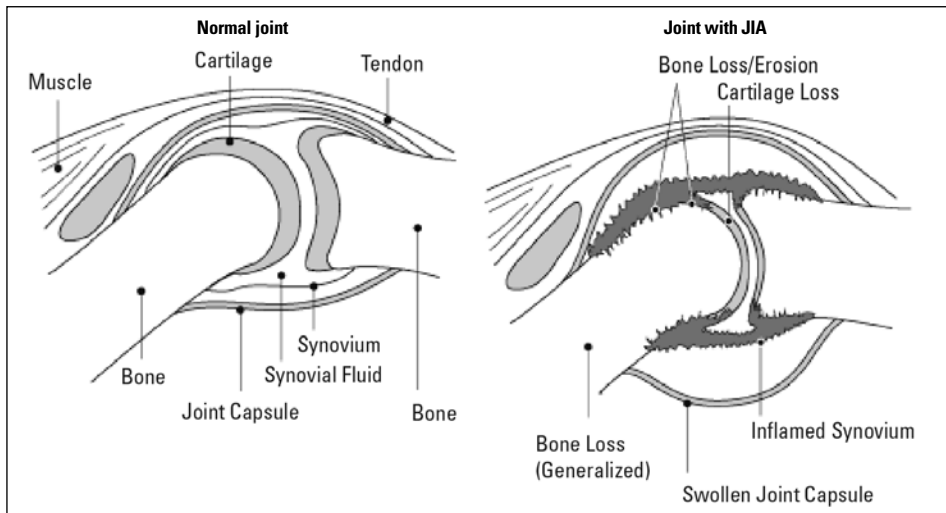
Echo, MRI, scintigrafie kunnen geen onderscheid maken tussen infectieuze en steriele artritis (bv coxitis fugax). In geval van koorts en leucocytose, moet er een punctie van effusie verricht worden om pus aan te tonen/uit te sluiten.

Steriele artritis: diverse aandoeningen: JIA, septische artritis, coxitis fugax, seronegatieve spondylartropatie, hemophilie, Lyme, SLE, sarcoidose, artritis geassocieerd met Down syndroom en Turner syndroom, foreign body artritis...

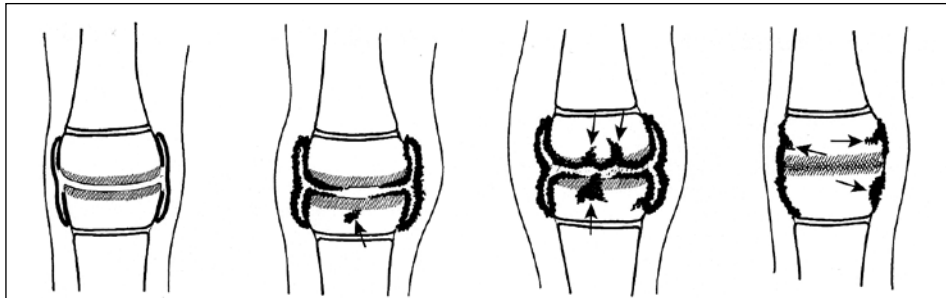
Niet infectieuze artritis

Juvenile Idiopathische Artritis

Beeldvorming wordt gebruikt om de diagnose te bevestigen en de uitgebreidheid, respons op behandeling en complicaties te monitoren.



De verschillende stadia van JIA:



In een vroeg stadium zijn de afwijkingen vooral met echografie en MRI te detecteren en nog niet op conventioneel onderzoek.

Afwijkingen:

Bij ontsteking treedt er eerst gewrichtseffusie en synoviale ontsteking en proliferatie op met vorming van pannus. Vervolgens kunnen ook de pezen en bursae ontsteken en treedt periostitis op. Later in het ontstekingsproces ontstaan er erosies, kraakbeendestructie en ankylosering. Dit kan gepaard gaan met deformiteit en subluxaties. Door de hyperemie kunnen overgroei en premature sluiting van groeischijven gezien worden.

Seronegatieve spondylartropathie

Ankyloserende spondylartropathie, Reiter, psoriasis, IBD.

Bij kinderen betstaat het beeld meestal uit:

- sacroiliitis
- enthesitis: aanhechting van pezen aan calcaneus (achillespees, fascia plantaris) en patella (patellapees).
- Soms doen ook artritis van de grote gewrichten: heupen, knieën, enkels en vingers en tenen. De wervelafwijkingen treden op kinderleeftijd vaak nog niet op.

Hemophilie

Hemartros, synoviale inflammatie en proliferatie, kraakbeendestructie en overgroei en premature sluiting van groeischijf.

Take home points

- Betrek leeftijd en klinische gegevens om tot een goede diagnose te komen. Verdenk een neonat die een lidmaat niet beweegt van osteomyelitis/artritis.
- Septische artritis is een emergency.
- Osteomyelitis treedt meestal op in de metafysen door hematogene verspreiding van infectie.
- Denk aan meerdere infectie foci: osteomyelitis en artritis of multifocale osteomyelitis. Screenen m.b.v. skeletscintigrafie of MRI
- In vroeg stadium echografie, skeletscintigrafie en MRI sensitief. Conventioneel onderzoek toont pas later afwijkingen.
- Complicaties: groeistoornissen.
- Gd op MRI om te differentiëren tussen abces/oedeem, effusie/synovitis, sequester/vitaal weefsel.



Thorax: zwart of wit, wie weet wat er zit?

Interactieve ogenblikken...

Dr. P.A. de Jong, Dr. F.J.A. Beek

Afdeling Radiologie, Universitair Medisch Centrum Utrecht, Utrecht

Afdeling Radiologie, Wilhelmina Kinderziekenhuis, Utrecht

De eerste beeldvormende modaliteit bij luchtwegklachten is nog steeds de X-thorax. Nadere beeldvorming van de thorax kan middels CT als het vermoeden op pulmonale afwijkingen bestaat en met echografie of MRI als aan mediastinale afwijkingen wordt gedacht.

CT thorax techniek

Tijdens de interactieve sessie zal de techniek van CT-thorax worden toegelicht. Indien kinderen onder anesthesie worden onderzocht moet een goede reden bestaan om geen intraveneus contrast toe te dienen. Over de techniek van CT thorax is uitstekende literatuur beschikbaar [1]. Het is belangrijk om na te denken op welke leeftijd en bij welke indicaties CT-thorax in uw ziekenhuis kan worden verricht en wanneer de patiënt beter verwezen kan worden. In de workshop wordt uw kennis van kinder CT protocollen getest.

De verschillende oorzaken van een verschil in luchthoudendheid van de longen worden toegelicht aan de hand van casuïstiek. Als vuistregel geldt dat de meest gevasculariseerde long de normale zijde is.

De witte long [2]

Bij neonaten

Ipsilaterale mediastinale verplaatsing

- Agenesie long
- Ernstige longhypoplasie
- Complete atelectase

Contralaterale mediastinale verplaatsing

- Pleuravocht (neonaten chylius)
- Congenitale afwijkingen: sequester, CPAM, HD, cong. lobair emphyseem

Bij het oudere kind

Ipsilaterale mediastinale verplaatsing

- Agenesie long
- Ernstige longhypoplasie
- Complete atelectase (FB, mucus plug, bronchustumor, hart OK bv. Fontan)

Contralaterale mediastinale verplaatsing

- Pleuravocht
- Pneumonie met pleuravocht

- (geïnfecteerde) cong. Afwijking
- Tumor (lymfroom, teratoom, Ewing, metastasen etc.)

De zwarte long [3,4]

De unilaterale zwarte hemithorax kent een brede differentiaal diagnose en een systematische aanpak is belangrijk. Het is nuttig om eerst aan technische factoren te denken, vooral rotatie. Vervolgens zijn ontbrekende weke delen (bijvoorbeeld thoraxwand), te weinig longvaten of teveel aan lucht (bijvoorbeeld pneumothorax of congenitaal lobair emfyseem) een oorzaak van unilaterale zwarte thorax. Problemen die geregeld voorkomen op de kinderteeltijd zijn het corpus alienum, congenitale longziekten en technische factoren (rotatie). In de workshop zal worden geoefend met de systematische analyse van unilaterale zwarte thorax bij kinderen.

Technische factoren

- Patiënt rotatie

Thoraxwand

- Scoliose
- Afwezige pectoralis
- Asymmetrische mammae (post cardiale chirurgie)

Pleurale ziekte

- Pneumothorax

Long

- Luchtweg compressie (bijv. sling) met air trapping
- Intrinsieke luchtweg afwijking (tumor, mucus, corpus alienum) met air trapping
- Bronchiale atresia, bronchusstenose of bronchomalacia met air trapping
- Swyer-James-MacLeod syndroom, bronchiolitis obliterans
- Lobair emfyseem
- Congenitale cysteme afwijkingen
- Long hypoplasie (o.a. na hernia diafragmatica of bij venolobar of scimitar syndroom)
- Afwezige of hypoplastische arteria pulmonalis

Thymus

In de workshop zal de echografische anatomie van de thymus worden besproken en de indicaties voor echo mediastinum.

Overige

Ten slotte, indien de tijd het toelaat, zal met u worden nagedacht over het diagnosticeren van pneumonie op een X-thorax. Problemen die kunnen spelen zijn:

- a) kunnen bacteriele en virale infecties worden onderscheiden
- b) wat is er bekend over verschillen tussen beoordelaars
- c) is een laterale foto nodig

Leerdoelen

1. Kennis nemen van de techniek van CT-thorax bij jonge kinderen.
2. Kennis nemen van de differentiaal diagnose van de witte en zwarte thoraxhelft.
3. Kennis nemen van de echografische anatomie van de thymus.

**Referenties**

- 1] Nieselstein RA, van Dam IM, van der Molen AJ. Multidetector CT in children: current concepts and dose reduction strategies. *Pediatr Radiol.* 2010 Aug;40(8):1324-44.
- 2] Lucaya J, Garces-Inigo EF, Garcia-Pena P, Piqueras J, Enriquez G. White hemithorax in children. *Pediatr Radiol* 2011; 41:916-924
- 3] <http://radiopaedia.org/articles/unilateral-hypertranslucent-hemithorax>
- 4] Dillman JR, Sanchez R, Ladino-Torres MF, Yarram SG, Strouse PJ, Lucaya J. Expanding upon the unilateral hyperlucent hemithorax in children. *Radiographics.* 2011 May-Jun;31(3):723-41

Gastrointestinale en genitourinaire urgenties op de kinderleeftijd

Mw. Drs. A.M.J.B. Smets, Mw. Dr. E.E. Deurloo

Afdeling Radiologie, Academisch Medisch Centrum Amsterdam, Amsterdam

Inleiding

Echografie is het basisgereedschap en vaak ook het enige noodzakelijke beeldvormend onderzoek voor abdominopelviene urgenties bij kinderen. Echografie is in Nederland overal en altijd beschikbaar, is goedkoop, heeft geen neveneffecten en biedt een uitstekende resolutie bij kinderen.

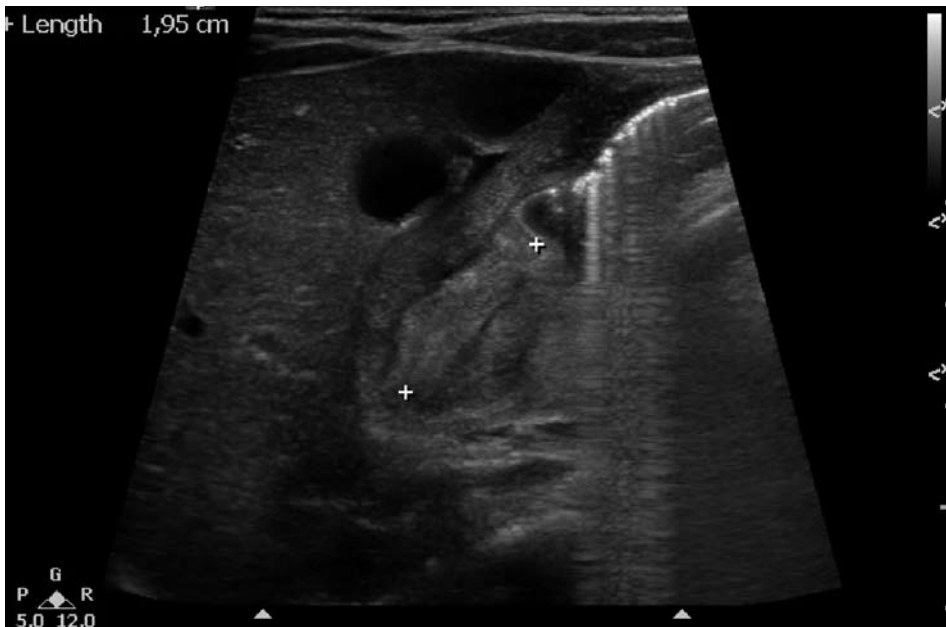CT gebruiken we bij kinderen bij voorkeur niet, omwille van de hoge dosis schadelijke ioniserende straling die ermee gepaard gaat. Daarnaast is deze modaliteit bij jonge kinderen door hun gebrek aan buikvet, veel minder geschikt dan bij volwassenen. MRI kan in sommige gevallen in tweede instantie worden ingezet als echografie niet conclusief is of als de bevindingen niet correleren met de kliniek. Doorlichtingonderzoeken met oraal contrast zijn in sommige gevallen noodzakelijk. Leeftijd en context zijn cruciale gegevens: ze bepalen de pathologie die men kan verwachten.

Techniek

Het echografisch onderzoek moet uiteraard zorgvuldig worden uitgevoerd, namelijk beginnend met een screening van de volledige buik, bij voorkeur startend in de niet pijnlijke regio en gevolgd door aanvullend gericht onderzoek op de gevonden afwijking of het pijnlijke gebied. Een zachte compressie is meestal voldoende. Men gebruikt een transducer met de hoogst mogelijke frequentie waarmee de hele buik kan worden gescand: lineaire probes van 12-15 mHz bij de zuigeling en convexe probes van 5-8 mHz bij het jonge kind en 4-5 mHz bij het grote kind. Voor het aanvullend echografisch onderzoek van de darmlijzen, wordt een hoogfrequente probe gebruikt. Opgewarmde gel bevordert het comfort van de patiënt en daardoor vaak ook de kwaliteit van het onderzoek.

Zuigelingen

Bij de niet-gallig spugende zuigeling moet gezocht worden naar een pylorushypertrofie. Deze verworven aandoening manifesteert zich bij kinderen tussen 2 en 12 weken oud



Figuur 1. Pylorushypertrofie

en heeft een incidentie van 2-5/1000 levend geboren. Anamnestic is er toenemend spugen, vaak met kracht en in een boogje. Echografisch komt de afwijkende pylorus goed à vue: de sensitiviteit en specificiteit is met de juiste echografische techniek 100%. Het onderzoek wordt makkelijker als de maag gevuld is met water (hetzij door het kind te laten drinken uit een flesje, hetzij via een maagsonde in situ) zodat het met water gevulde antrum een acoustisch venster wordt. Is er veel intestinale lucht, dan kan het kind op de rechterzij worden gelegd. Er is sprake van pylorushypertrofie als het pyloruskanaal langer is dan 16 mm en de spierlaag dikker dan 3 mm (*figuur 1*). Tijdens het onderzoek wordt geen of nauwelijks passage van maaginhoud door het pyloruskanaal gezien en het slijmvlies van het antrum kan uitpuilen in de maag, het zogenaamde antral nipple sign [1].

Een gallig-brakende zuigeling is een urgentie: obstructie bij malrotatie moet dan worden uitgesloten. Dit kan veroorzaakt worden door een volvulus of door duodenale Laddse banden die bij een malrotatie kunnen aanwezig zijn. Echografisch moet worden gelet op de positie van de mesenteriale vaten. Bij volvulus liggen de dunne darm en het mesenterium gedraaid rond de arteria en vena mesenterica. Dit is het whirlpool-teken [2].

Met echografie kan men bij een strakke volvulus tekenen zien van darmwandischemie (verdikte of verdunde wand met

verlies van de lagen, verminderde of afwezige vascularisatie en afwezige peristaltiek). Zonder whirlpool-teken is een aanvullend contrastonderzoek van maag en duodenum noodzakelijk om malrotatie met of zonder obstructie uit te sluiten.

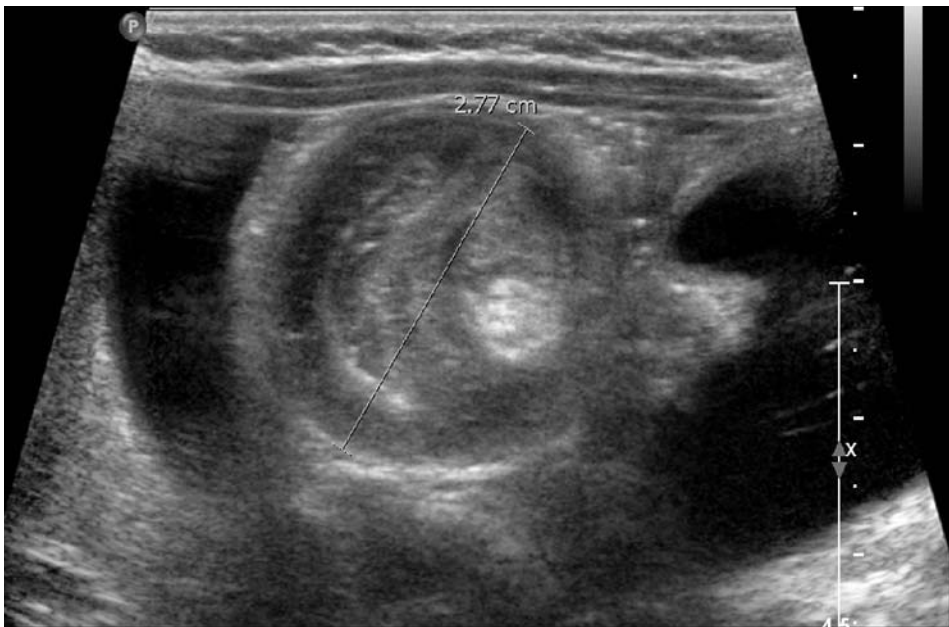Obstructie

In geval van obstructie kan men met echografie het onderscheid maken tussen een functionele distentie (diffuse uitzetting) en een mechanische obstructie (samen bestaan van gedilateerde en samengevallen lussen). Echografie kan dus een aanvulling zijn op de buikoverzichtsfoto bij kinderen met een ileus.

Invaginatie

Acute intestinale invaginatie toont echografisch een schietschijfbeeld, gevormd door de verschillende lagen van de darmwanden. Bij een invaginatie in de rechter buikhelft kan de dikte van de schietschijf helpen in het differentiëren tussen een ileocolische invaginatie $\geq 2,5$ cm (*figuur 2*) en een ileoileale invaginatie $< 2,5$ cm [3]. De ileocolische invaginatie kan onder echogeleiding worden gereponeerd.

De ileoileale en de overige dunnedarm invaginaties zijn toevallsbevindingen, ook bij kinderen die zich presenteren met buikpijn. Dit type invaginatie is spontaan omkeerbaar en zal vrijwel altijd tijdens het onderzoek weer verdwijnen. Een uitzondering hierop vormt de dunnedarm-invaginatie



Figuur 2. ileocolische invaginatie

bij patiënten met een leading point in de dunne darm, zoals bv. een poliep bij een patiënt met Peutz-Jegers of purpura van Henoch-Schönlein. Bij deze kinderen zal de invaginatie meestal operatief verholpen moeten worden.

Appendicitis

Acute appendicitis is de meest voorkomende abdominale pathologie bij kinderen die een chirurgische interventie vereist. Bij pijn in de rechteronderbuik met koorts moet men een acute appendicitis uitsluiten. Appendicitis op de kindereleeftijd kan zich bedrieglijk presenteren: met gerefereerde pijn, zonder koorts, en/of zonder infectieparameters in het bloed. Vooral bij de zuigeling en het jonge kind moet men zeer alert zijn: in deze patiëntengroep is vaak sprake van een delay met perforatie.

De verdenking op appendicitis acuta is zeer hoog als de appendix een diameter heeft > 6 mm, als deze niet comprimeerbaar is, veranderingen toont van de submucosa (verdikking, discontinu aspect, vervagen) en wanneer afwijkingen van het omliggend mesenteriale vet worden gezien met of zonder vocht- of puscollecties (figuur 3) [4].

Als de appendix normaal is, kan men met echografie zoeken naar andere oorzaken zoals inflammatoire of infectieuze darmziekte, lymfoïde hyperplasie van het terminale ileum, mesenteriale lymfadenopathie, of torsio testis bij jongens.

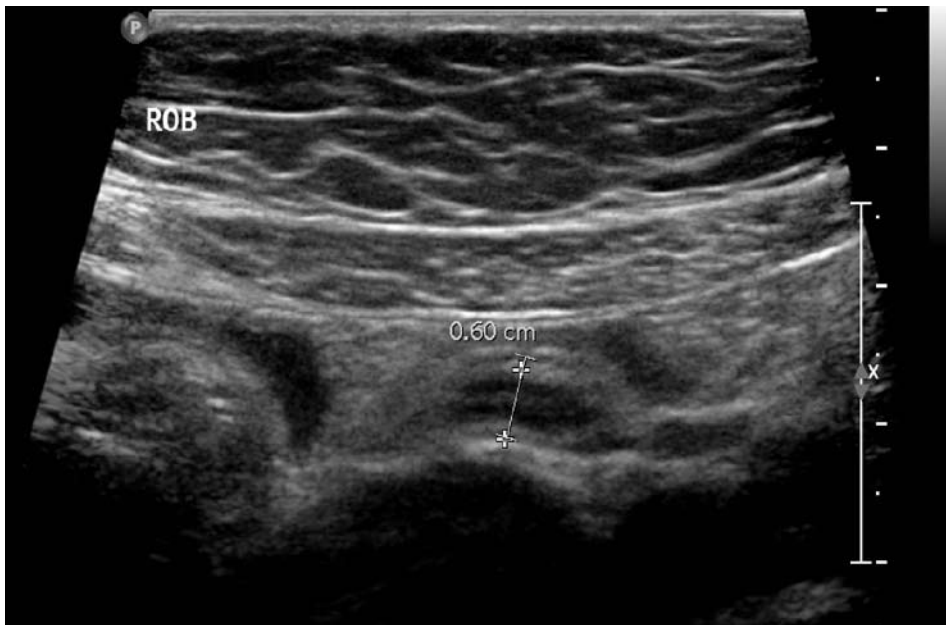Pelviene pathologie

Pelviene pathologie behelst voornamelijk ovariële pathologie. Een ovariële torsie manifesteert zich door een fors in volume toegenomen ovarium met perifere follikels. Een persisterend arterieel dopplersignaal sluit de diagnose niet uit [5]. Functionele cysten kunnen ook symptomatisch zijn. Bij adolescenten moet ook altijd aan een extra-uteriene zwangerschap worden gedacht.

Bij jongens kan pijn in de onderbuik uitstralend zijn vanuit het scrotum en moet een testikeltorsie worden uitgesloten.

Referenties

- [1] Hernanz-Schulman M (2009) Pyloric stenosis: role of imaging. *Pediatr.Radiol.* 39 Suppl 2:S134-S139
- [2] Applegate KE (2009) Evidence-based diagnosis of malrotation and volvulus. *Pediatr.Radiol.* 39 Suppl 2:S161-S163
- [3] Wiersma F, Allema JH, Holscher HC (2006) Ileoileal intussusception in children: ultrasonographic differentiation from ileocolic intussusception. *Pediatr.Radiol.* 36:1177-1181
- [4] Holscher HC, Heij HA (2009) Imaging of acute appendicitis in children: EU versus U.S.... or US versus CT? A European perspective. *Pediatr.Radiol.* 39:497-499
- [5] Wilkinson C, Sanderson A (2011) Adnexal torsion - A multimodality imaging review. *Clin.Radiol.* Epub ahead of print



Figuur 3. Appendicitis

Schedelechografie, techniek en pathologie

Dr. M.H. Lequin

Afdeling Radiologie, Erasmus Medisch Centrum, Rotterdam /

Afdeling Radiologie, Sophia Kinderziekenhuis, Rotterdam

Drs. J.I.M.L. Verbeke

Afdeling Radiologie, VU Medisch Centrum, Amsterdam

Techniek

Vanuit de grote fontanel worden door inclinatie van de transducer een aantal (semi)coronale en (semi)sagittale internationaal afgesproken standaardopnames gemaakt, door het gebruik van deze standaardplaatjes kan de intra- en interobserver variatie worden beperkt. Een reële afwijking moet altijd zichtbaar zijn in beide vlakken. Let bij de coronale opnames erop dat de rechterzijde van de monitor overeenstemt met de rechterzijde van de patient.

Aanvullend kunnen de kleine hersenen in beeld gebracht worden via de sutuur van het mastoid achter het oor, of posterior gelegen structuren via de kleine fontanel, deze laatste sluit echter reeds bij 2 maanden. Dit alles bij voorkeur met een hoogfrequente schedeltransducer met aangepast programma, waarbij uiteraard bij oudere baby's de frequentie kan verlaagd worden voor een betere penetratie. Tevens kan een hoogfrequente lineaire transducer gebruikt worden om te kijken naar de perifere liquorruimte.

Kleurendoppler kan nuttig zijn bij de evaluatie van veneuze structuren zoals de sinus sagittalis superior en sinus transversus en cirkel van Willis, en Duplex voor de weerstand van de arteria pericallosa en/of takken van de arteria cerebri media en anterior. Hierbij wordt de resistance index (RI) bepaald: $RI = (PSV - EDV) / PSV$

PSV= peak systolic velocity; EDV=end-diastolic velocity.

De RI is verhoogd bij Open ductus van Botalli, polycythaemie, hydrocephalus en verlaagd bij asfyxie, convulsies en hoog CO₂. Normaalwaarden: 50-55 tot 75-80 cm/s.

Tijdens het onderzoek moeten systematisch de volgende aspecten worden bekeken:

- Cortex: gyratiepatroon en echogeniciteit
- Witte stof, zowel subcorticaal als periventriculair
- Thalamus en basale kernen
- Ventrikelsysteem
- Middellijnstructuren zoals het corpus callosum
- Arterieel en veneus vaatstelsel
- Achterste schedelgroeve
- Perifere liquorruimte

Men moet zich realiseren dat de ontwikkeling van de hersenen verder gaat tot de à terme leeftijd. Hieruit volgt dat hoe meer prematuur de neonaat is, hoe minder gyri en sulci er zichtbaar zullen zijn. Bepaalde anatomische structuren zoals een cavum septi pellucidi zijn ook normaal voor een prematuur.

Indicaties

- Neonaten met een verhoogd risico op een afwijkende/ vertraagde hersenontwikkeling
- Neonaten met risico op afwijkingen van het CZS (bv. acute Hb daling)
- Neonaten met klinisch neurologische afwijkingen (bv. encefalopathie, convulsies)

Vaak is het bij prematuren nodig een follow-up te doen op à terme leeftijd bij de volgende aandoeningen:

- Prematuriteit <35 wkn
- Periventriculaire leukomalacie (PVL)
- Andere parenchymafwijkingen (infarcten, globale hypoxisch-ischemische schade)
- Intraventriculaire hemorrhagie (IVH) en/of posthemorrhagische ventrikeldilatatie (PHVD) waarvoor behandeling noodzakelijk is geweest

Pathologie

- Bloeding gebeurt bij prematuren meestal subependymaal thv de caudothalamische groeve omdat daar nog de laatste germinale matrix ligt. Vaak worden cysten gezien in de plexus, na een doorgemaakt bloedinkje, deze hebben geen klinische betekenis. Wanneer de bloeding uitbreidt naar intraventriculair en de veneuze bloedstroom hierdoor wordt belemmerd ontstaat een veneus infarct in de aanliggende witte stof. De gradering van de bloedingen gebeurt volgens de classificatie van Volpe (1989).

Intracraniele bloedingen treden meestal op rond de geboorte of gedurende de eerste levensdagen (met name bij prematuren). Progressie van de bloeding vindt plaats in 20-40% van de gevallen, waarbij meestal binnen 5 dagen na het zichtbaar worden van de bloeding de maximale uitbreiding te zien is.

Na een respiratoir of circulatoir incident kan ook langere tijd na de geboorte nog een P/IVH ontstaan, maar de kans hierop wordt kleiner naarmate het kind ouder wordt.

Parenchymbloedingen zijn goed zichtbaar op echografie, daarentegen is echo weinig gevoelig voor subarachnoidale bloeding of subduraal hematoom, dit laatste komt voor bij traumatische partus met als voorkeurslokalisatie het tentorium door tentoriumscheur, probleem hierbij is dat vernis en tentorium net als bloed echorijk zijn.

- Periventriculaire leukomalacie: hierbij wordt de witte stof vergeleken met de plexus, deze hoort echorijker te zijn dan de witte stof (behalve bij plexusbloeding). Het gedeelte van de witte stof tegenover het trigonum is altijd echorijker, de zogenaamde peritronale blush. Ook kan men soms bij prematuren symmetrische echorijkere gebieden zien rondom de voorhoornen, deze worden veroorzaakt door migratie van gliacellen en zijn fysiologisch. Na enige tijd leidt ernstige PVL tot witte stof verlies met cystevorming. Deze evolutie kan vanaf een aantal dagen (4-7) tot weken duren. Als de timing van de beeldvorming niet optimaal is, kunnen de eerste stadia van ischemische schade worden gemist, of milde en/of diffuse schade over het hoofd worden gezien. Bovendien moet men zich realiseren dat bij prematuur geboren kinderen ischemische schade (oa PVL) gedurende de gehele neonatale periode kan ontstaan. Dus, opeenvolgende, regelmatige cerebrale echografie inclusief rond de à terme datum is nodig, vooral bij kleine, zieke prematuren.
- Net als bloeding is een infarct echorijk, de uitgebreidheid van dergelijke infarcten kan gaan van grote media-infarcten tot lacunaire infarctjes in de basale kernen.
- Hydrocephalus is vaak posthemorrhagisch, door de bloedafbraakproducten ontstaan resorptiestoornissen. De hydrocephalus kan vervolgd worden door de ventrikelindex, gemeten in het coronale vlak thv het foramen van Monro, de Levene index (ventrikelindex in het coronale vlak) en de Davies index (dwarse voorhoornwijdte wanneer deze gaat ballonnen). Het is nuttig ook naar de derde en vierde ventrikels evenals de perifere liquorruimte te kijken. Soms kunnen zijventrikels asymmetrisch zijn zonder klinische betekenis, zo kan door langdurige zijligging de meest oppervlakkig gelegen ventrikel wat wijder worden dan de diepere, louter door zwaartekracht.

Bij kinderen van enkele maanden oud met toegenomen schedelomvang moet gedacht worden aan de zgn. benigne communicerende hydrocephalus "of infancy" waarbij de schedel sneller groeit dan de hersenen. Dit uit zich vooral door een verwijding van de perifere liquorruimte en behoeft in principe geen behandeling. Verder kan de perifere liquorruimte ook verwijden bij sterk overvulde neonaten. Overigens moet progressieve verwijding van het ventrikelsysteem altijd gecorreleerd worden met de hoofdomtrek om onderscheid te maken met atrofie.

- Bij à terme asfycten zijn de afwijkingen in de basale kernen (het zgn.4 kolommenbeeld veroorzaakt door de afwisseling van de echorijkere putamen en thalamus met de echoarmere caudatus en pallidus) vaak subtiel en minder duidelijk dan op MRI. Aanwijzingen voor asfyxie kunnen zijn: een verlaagde weerstandsindex (RI) in de a.pericallosa (ontstaan door vasodilatatie bij luxury perfusion) of hersenoedeem dat zich uit door slit-like ventricles en geoblitereerde perifere liquorruimten. In zeer ernstige gevallen is het hersenparenchym diffuus afwijkend (sneeuwstormbeeld), waarbij de cortex als een spoorlijn sterk contrasteert met de witte stof door wijder worden van de hypoechoogene corticale rand.
- Grove aanlegstoornissen als agenesie van het corpus callosum of holoprosencephalie zijn makkelijk echografisch aantoonbaar ,evenals stoornissen van de achterste schedelgroeve zoals een Chiari malformatie, tenminste als gebruik wordt gemaakt van de sutuur van het mastoid.Voor meer subtiele afwijkingen als heterotopieën is MRI superieur.
- Sommige vrij frequente afwijkingen zijn aspecifiek zoals germinolytische cysten, die vooral voorkomen rondom de voorhoornen, of de echorijke thalamostriataire vasculopathie (het zgn. candlestick sign). Bij deze laatste is de gedachte van een associatie met TORCH infecties inmiddels verlaten.
- Neonatale tumoren zijn zeldzaam, gedacht kan worden aan teratomen of PNET.

Samengevat kan gesteld worden dat schedelchografie een geschikt instrument is voor screening en follow-up, gezien de beschikbaarheid, de afwezigheid van röntgenstraling en de mogelijkheid tot het doen van het onderzoek aan bed. ■

MRI van de dunne darm bij kinderen

Dr. R.A.J. Nijvelstein

Afdeling Radiologie, Universitair Medisch Centrum Utrecht, Utrecht /

Afdeling Radiologie, Wilhelmina Kinderziekenhuis, Utrecht

Leerdoelen

1. Inzicht verkrijgen in de indicaties en toepassing van MRI bij de diagnostiek van dunne darm pathologie op de kindereleeftijd
2. Leren hoe een MRI van de dunne darm uit te voeren, inclusief patiënt voorbereiding en sequentie optimalisatie
3. Kennis opdoen van de diverse vormen van dunne darm pathologie op de kindereleeftijd

Introductie

De beeldvormende diagnostiek van de dunne darm bij kinderen heeft de afgelopen decennia een enorme ontwikkeling doorgemaakt [1-4]. Dit is vooral het gevolg van de technische vooruitgang van echografie en MRI, waardoor deze twee technieken nu de belangrijkste pijlers in de beeldvormende diagnostiek van dunne darm pathologie op de kindereleeftijd vormen. De conventionele (maag) dunne darm passage of enteroclyse wordt vrijwel uitsluitend nog gebruikt voor het vastleggen van aangeboren afwijkingen (zoals een malrotatie) of motiliteitsproblemen, en indien het kind te jong is om een MRI dunne darm te ondergaan. CT van de dunne darm speelt slechts een zeer beperkte rol op de kindereleeftijd vanwege de stralenbelasting, waardoor MRI het onderzoek van keuze is. In deze bijdrage zal aandacht worden besteed aan de techniek, indicaties en beoordeling van MRI van de dunne darm op de kindereleeftijd.

Techniek

MRI van de dunne darm kan op twee manieren worden uitgevoerd; MRI in combinatie met enteroclyse (MR-enteroclyse) of MRI na orale contrastvoorbereiding (MR-enterografie)[2-6]. De eerste techniek heeft als voordeel dat de distensie van het dunne darm pakket beter te controleren en optimaliseren is. Het belangrijkste nadeel is het invasieve karakter vanwege de noodzaak van het inbrengen (onder doorlichting) van een nasoduodenale sonde. Daarom wordt bij kinderen de voorkeur gegeven aan MR-enterografie. Het belangrijkste nadeel van MR-enterografie is echter wel dat de distensie van het jejunum vaak matig tot slecht is. Voor het detecteren en monitoren van inflammatoire darmziekten (zoals M. Crohn) volstaat deze techniek echter vrijwel altijd prima, en alleen bij de verdenking op intraluminale pathologie heeft MR-enteroclyse ook op de kindereleeftijd de voorkeur.

Orale contrastvoorbereiding

De patiënt dient minimaal 6 uur voor het onderzoek nuchter te zijn. Voor de orale contrastvoorbereiding wordt vanwege de smaak en goede distensie meestal gebruik gemaakt van een 2,5% mannitol oplossing, al dan niet gecombineerd met een verdikkingsmiddel (bijv. Locust bean gum of Nutriton instant®) om de retentie van het contrastmiddel in de darm te bevorderen. De smaak van deze oplossing kan nog worden verbeterd door de toevoeging van een zoetstof, bijvoorbeeld koolzuurloze Cola Light. De hoeveelheid oplossing die de patiënt krijgt te drinken is afhankelijk van de leeftijd en bedraagt maximaal 1200 ml. In het UMC Utrecht houden wij voor kinderen als richtlijn minimaal 10-15 ml/kg lichaamsgewicht aan. De kinderen worden gevraagd om de oplossing in gelijkmatige porties verdeeld over 1 uur voorafgaand aan het onderzoek te drinken, waarbij de laatste beker vlak voor positionering op de onderzoekstafel wordt ingenomen. Een alternatief voor de orale voorbereiding wordt gevormd door een 3,5% sorbitol oplossing. Deze oplossing heeft door de hogere concentratie wel een wat sterker bijwerkingprofiel dan de mannitol oplossing, vooral diarree. Indien gebruik wordt gemaakt van een mannitol oplossing is het van belang dat men zich realiseert dat coloscopie niet direct na afloop van het onderzoek gepland kan worden vanwege het ontploffingsgevaar bij coagulatie (mannitol valt uiteen in ondermeer methaan).

Scanparameters

MRI van de dunne darm kan zowel op 1.5T als 3T machine uitgevoerd worden, waarbij de 1.5T machines tot op heden het voordeel hebben dat ze wat minder gevoelig zijn voor artefacten en een iets groter field of view hebben. De patiënt wordt in buikligging gescand. De basis van het MRI dunne darm protocol wordt gevormd door (breath hold) T2-gewogen sequenties en T1-gewogen sequenties voor en na toediening van intraveneus contrastmiddel in coronale en axiale richting. Bij de T1-gewogen sequenties wordt standaard gebruik gemaakt van vetonderdrukking. Bij de T2-gewogen sequenties kan dit ten delen worden toegepast, bijvoorbeeld voor het onderscheid tussen vet en oedeem in de darmwand of de detectie van peri-enteraal oedeem. Een (breath hold) balanced FFE (bFFE) sequentie kan nog van meerwaarde zijn voor het anatomische overzicht. De aanvullende waarde van diffusie gewogen sequenties is momenteel nog in onderzoek.

Financial disclosure: Bayer B.V., Mijdrecht (Adviesraad)

Tabel 1. Scan protocol voor MR-enterografie (1.5T, Philips Achieva)

	TR (ms)	TE (ms)	NSA	Slice thickness (mm)	FOV (mm)	Opmerkingen
T2 TSE transversaal	2000	60	1	4	455	
T2 3D bFFE coronaal	4,7	1,36	1	3	420	- SPIR vetsaturatie
T1THRIVE 3D coronaal	4,7	1,27	1	3	420	- SPIR vetsaturatie - dynamisch: blanco, 20s, 90s post-contrast
T1THRIVE 3D transversaal	5,4	2,7	1	3	395	- SPIR vetsaturatie

Tot slot dient nog vermeld te worden dat het aan te bevelen is om na het plannen van de sequenties maar in ieder geval voorafgaand aan de T1-gewogen sequenties (voor en na toediening van intraveneus contrastmiddel) antiperistaltische medicatie (bijv. Buscopan® i.v.) toe te dienen, ten einde de beweging van het dunne darm pakket af te remmen. De dosis Buscopan® is afhankelijk van de leeftijd (< 14 jaar: 10 mg, > 14 jaar: 20 mg).

In *Tabel 1* wordt een voorbeeld voor een basis scan protocol op een 1.5T scanner gegeven.

Indicaties en beoordeling

Het belangrijkste indicatiegebied voor MRI van de dunne darm wordt gevormd door de diagnostiek en follow up van inflammatoire darmziekten (IBD), in het bijzonder Morbus Crohn. De toepassing van MRI dunne darm voor andere indicaties, waaronder coeliakie en intraluminaire pathologie (bijvoorbeeld poliepen), is wel beschreven maar gegevens over de accuratesse van deze techniek bij kinderen zijn zeer beperkt voor handen. Zoals eerder gemeld is MR-enteroclyse het onderzoek van keuze bij de verdenking op intraluminaire pathologie. In alle andere gevallen heeft MR-enterografie de voorkeur op de kinderleeftijd. In de navolgende tekst zal kort worden ingegaan op de beoordeling en accuratesse van MRI van de dunne darm bij de diagnostiek en follow up van IBD.

Bij de beoordeling van een MRI van de dunne darm kan het best begonnen worden met de coronale T2-gewogen sequentie en coronale T1-gewogen sequentie na toediening van intraveneus contrastmiddel. De andere sequenties dienen meer als verificatie van de eventueel zichtbare pathologie. Een systematische beoordeling omvat darmwanddikte en stenoses, darmwand aankleuring (intensiteit, transmuraal/gelaagd), peri-enterale afwijkingen (vet, doorbloeding, infiltraat, lymfklieren, fistel, abces) en extra-intestinale manifestaties zoals SI afwijkingen en perianale fistels. Hoewel een MR-enterografie primair

voor de beoordeling van de dunne darm vervaardigd wordt, kan de dikke darm ook zeker in de beoordeling worden meegenomen.

De darmwand dikte van een normale, gedistendeerde darmlis bedraagt maximaal 3 mm en de darmwand heeft een homogene, intermediaire signaalintensiteit. Een verhoogde signaalintensiteit van de wand op T2-gewogen series kan duiden op oedeem of vetting (*figuur 1*). Een verlaagde signaalintensiteit (zonder aankleuring na i.v. contrast) kan wijzen op fibrosing. De darmwand van een normale, gedistendeerde darmlis kleurt niet of nauwelijks aan, terwijl een gecollabeerde darmlis wel kan aankleuren. Het aankleuringspatroon van de darmwand kan mucosaal, transmuraal of gelaagd (bijv. bij fibrose) zijn. In het geval van een inflammatoire darmziekte is er vaak sprake van een toename van het vet (en fibreus) weefsel rondom het aangedane darmsegment (*fibro-fatty infiltration or creeping fat*) al dan niet in combinatie met een toegenomen vascularisatie (*comb sign*) (*figuur 1*). Ook kan er sprake zijn van een meer diffuse aankleuring van het omliggende vetweefsel (*infiltraat*), waarin zich weer abscessen en fistels (naar huid, andere darmlis of blaas) kunnen vormen (*figuur 2*).

Bij kinderen is slechts in beperkte mate wetenschappelijk onderzoek verricht naar de rol van MRI van de dunne darm bij de diagnostiek van dunne darm pathologie. De meeste publicaties richten zich bovendien op de rol van MR-enterografie bij de diagnostiek en follow up van inflammatoire darmziekten, in het bijzonder morbus Crohn. De beschreven resultaten bij kinderen zijn wisselend. Uit een studie van Borthne et al (2006) blijkt dat MR-enterografie bij de diagnostiek van IBD een sensitiviteit van 81% en specificiteit van 100% heeft [7]. Zij beschrijven bovendien dat het onderzoek goed verdragen werd door de kinderen, ondanks het feit dat regelmatig diarree optrad na afloop van het onderzoek. 66% van de kinderen meldde gering tot geen ongemak en 50% zou het MR onderzoek nog wel eens willen ondergaan.

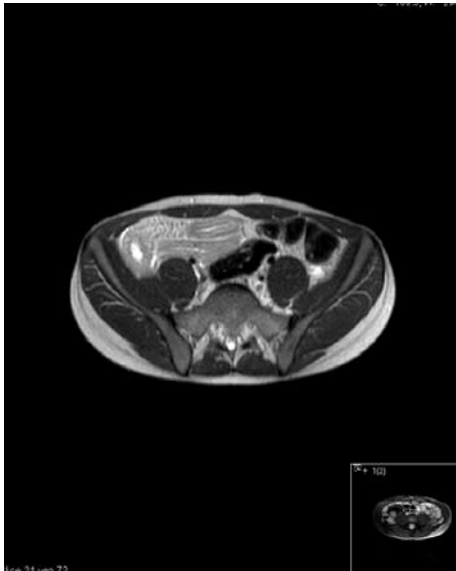Een recente studie door Horsthuis et al, gepubliceerd in 2010, toont echter geheel andere resultaten [8]. In deze studie is MR-enterografie bij kinderen met verdenking IBD vergeleken met scopie (met biopsie) en conventionele barium enteroclyse. MR-enterografie bleek een matig tot goede sensitiviteit (60-90%, 3 beoordelaars) en specificiteit (60-90%) te hebben voor het diagnosticeren van IBD, waarbij vooral de diagnose Morbus Crohn accuraat werd vastgesteld. Verder viel op dat de mate van ziekteactiviteit meestal werd onderschat, en dat de interobserver overeenkomst voor de diverse MR-enterografie kenmerken matig tot goed was. Laghi et al (2003) beschrijven een goede correlatie (91%) tussen de ziekte activiteit bepaald middels MR-enterografie en de "Pediatric Crohn's Disease Activity Index" (CDAI)[9]. Deze studie omvatte uitsluitend kinderen met een bewezen Morbus Crohn, en de mate van ziekte activiteit was gebaseerd op een combinatie van wanddikte en kwalitatieve analyse van de darmwand aankleuring. De per-patiënt specificiteit en sensitiviteit voor het vaststellen van terminale ileum inflammatie bedroeg respectievelijk 100% en 81,8%. Tot slot, blijkt uit een meta-analyse naar de accuratesse van diverse beeldvormende technieken bij IBD dat sensitiviteit en specificiteit van echografie, MRI, scintigrafie en CT niet significant verschillen (10). In deze meta-analyse wordt een gemiddelde per-patiënt sensitiviteit van 93% en specificiteit van 92,8% beschreven voor MRI. De auteurs concluderen dan ook dat voor de beeldvormende diagnostiek en follow up van IBD bij voorkeur gebruik gemaakt dient te worden van technieken zonder ioniserende straling.

Tot slot

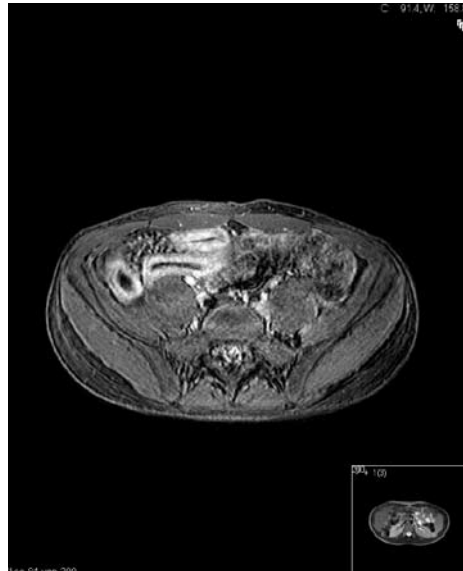
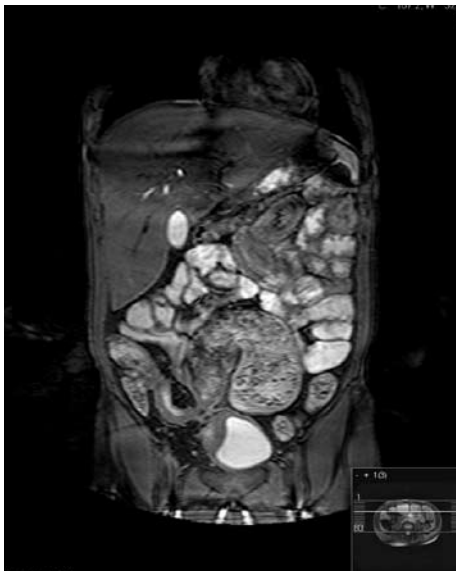
Echografie en MRI zijn tegenwoordig de beeldvormende technieken van eerste keuze voor de diagnostiek van dunne darm pathologie bij kinderen, in het bijzonder de inflammatoire darmziekten. Beide technieken blijken een goede accuratesse te hebben, beter dan CT en conventionele enteroclyse. Echografie heeft het voordeel dat het goed toegankelijk is en makkelijk uitvoerbaar, terwijl MRI een beter overzicht geeft van de uitgebreidheid van de ziekte en geschikter is voor follow up. Vanuit praktisch oogpunt heeft MR-enterografie (na orale contrastvoorbereiding) de voorkeur bij kinderen, tenzij intraluminale pathologie wordt vermoed. MR-enterografie kan gecombineerd worden met MR-colonografie (na uitgebreide orale contrastvoorbereiding of aanvullende rectale contrasttoediening). Lopend onderzoek in het AMC bij kinderen met een verdenking op IBD zal moeten uitwijzen in hoeverre deze combinatie (met bijbehorende extra belasting voor de patiënt) bijdraagt aan een betere diagnostiek van IBD.

Referenties

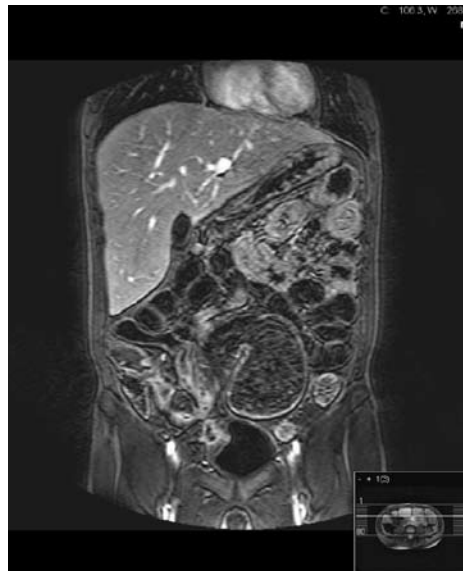
- [1] Hiorns MP (2011) Gastrointestinal tract imaging in children: current techniques. *Pediatr. Radiol.* 41:42-54
- [2] Hiorns MP (2008) Imaging of inflammatory bowel disease. How? *Pediatr. Radiol.* 38:S512-S517
- [3] Paolantino P, Ferrari R, Vecchiatti F, Cucchiara S, Laghi A (2009) Current status of MR imaging in the evaluation of IBD in a pediatric population of patients. *Eur. J. Radiol.* 69:418-424
- [4] Horsthuis K, Stokkers PCF, Stoker J (2008) Detection of inflammatory bowel disease: diagnostic performance of cross-sectional imaging modalities. *Abdom. Imaging.* 33:407-416
- [5] Horsthuis K, Lavini C, Stoker J (2005) MRI in Crohn's Disease. *J. Magn. Reson. Imaging.* 22:1-12
- [6] Wiarda BM, Kuipers EJ, Heitbrink MA, Van Oijen A, Stoker J (2006) MR enteroclysis of inflammatory small-bowel diseases. *AJR.* 187:522-531
- [7] Borthne AS, Abdlenoor M, Rugtveit J, et al (2006) Bowel magnetic resonance imaging of pediatric patients with oral mannitol. MRI compared to endoscopy and intestinal ultrasound. *Eur. Radiol.* 16:207-214
- [8] Horsthuis K, De Ridder L, Smets AMJB, et al (2010) Magnetic resonance Enterography for suspected inflammatory bowel disease in a pediatric population. *JPGN.* 51:603-609
- [9] Laghi A, Paolantonio P, Catalano C, et al (2003) MR imaging of the small bowel using polyethylene glycol solution as an oral contrast agent in adults and children with celiac disease: preliminary observations. *AJR.* 180:191-194
- [10] Horsthuis K, Bipat S, Bennink RJ, Stoker J (2008) Inflammatory bowel disease diagnosed with US, MR, Scintigraphy and CT: Meta-analysis of prospective studies. *Radiology.* 247:64-79

**Figuur 1A.**

A. Transversale T2 TSE opname door de onderbuis. Rechts in de onderbuis is wandverdikking en intramuraal oedeem van het terminale ileum zichtbaar omgeven door vetweefsel met toegenomen doorbloeding. **B.** Een transversale T1 THRIVE opname na intraveneus contrastmiddel op hetzelfde niveau als A toont fraai de transmurale aankleuring van het terminale ileum en de toegenomen vascularisatie in het omgevende vetweefsel ("comb sign").

**Figuur 1B.****Figuur 2A.**

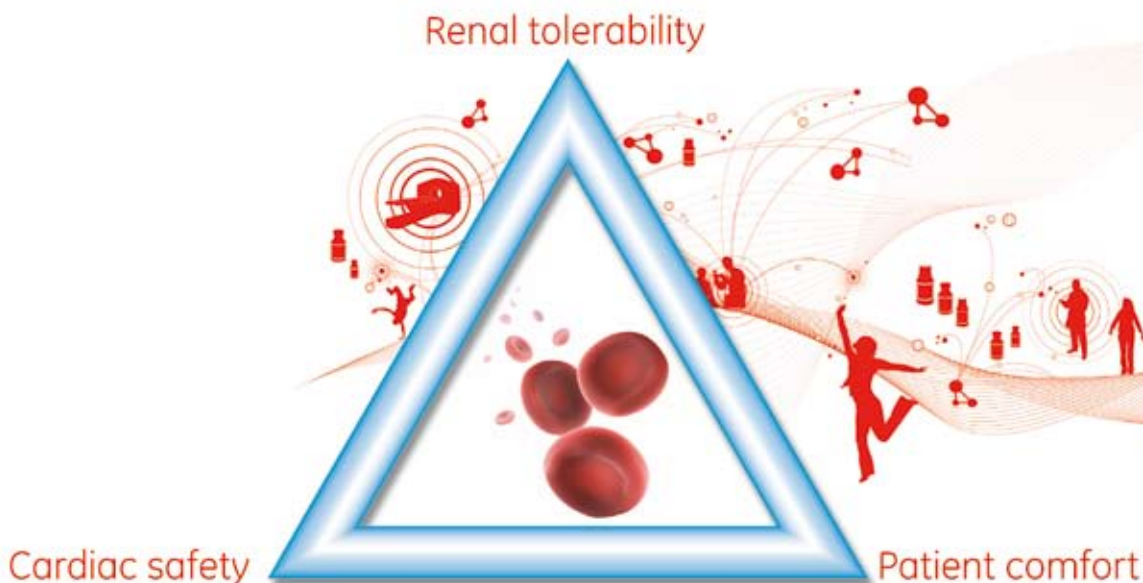
A. Coronale T2 bFFE opname door het abdomen. In de rechter onderbuis zijn meerdere darmlijssen met wandverdikking en prestenotische dilatatie zichtbaar, omgeven door vettig weefsel met retractie duidend op fibro-vettige infiltratie. Tevens wandverdikking van de aangrenzende blaaswand. **B.** De coronale dyn T1 THRIVE opname na toediening van intraveneus contrastmiddel op hetzelfde niveau als A toont fraai de aankleuring van de aangedane darmlijssen, de hyperemie en fistelvorming in het omgevende vetweefsel en een klein abces tegen de verdikte blaaswand met fistelvorming naar de blaas.

**Figuur 2B.**

Isosmolar Visipaque: Strong evidence¹⁻³⁸

Visipaque, at all iodine concentrations, is the only contrast medium available for intravascular use with osmolality equal to blood.

Find out more at www.visipaque.com



GE imagination at work

ISOSMOLAR
VISIPAQUE™
(IODIXANOL)

References: 1. Gleason T et al. Br J Cardiol (Acute Intervent Cardiol) 2004;11: AIC 53-AIC 61. 2. McCullough P. Catheter Cardio Interv 2006;67:335-43. 3. Reddan D, Fishman EK. Eur J Radiol 2008;66:235-45. 4. Lamiere NH. Nephrol Dial Transplant 2006;21 (Suppl. 1):11-23. 5. McCullough P. Rev Cardiovasc Med 2003;4 (Suppl. 1):S2-S6. 6. Nie B et al. Poster presented at SCAI-ACC2 2008, Chicago, USA. 7. Jo S-H et al. J Am Coll Cardiol 2006;48:924-30. 8. Hernandez F et al. Eur Heart J 2007;28 (Suppl.):Abs 454. 9. Hernandez F et al. Eur Heart J 2007;28 (Suppl.):Abs 463. 10. Aspelin P et al. N Engl J Med 2003;340:491-9. 11. Nguyen SA et al. Radiology 2008. DOI:10.1148/radiol.2481071484. 12. Harrison JK et al. Circulation 2003;108 (Suppl. 1):Abstract 1660. 13. Davidson CJ et al. Circulation 2000;101:2172-7. 14. Verow P et al. Brit J Radiol 1995;68:973-8. 15. Conroy RM et al. Clin Radiol 1994;49:337-40. 16. Sutton AGC et al. Am Heart J 2001; 141:677-83. 17. Tveit K et al. Acta Radiologica 1994;35:

614-8. 18. Palmers Y et al. Eur J Radiol 1993;17:203-9. 19. Justesen P et al. Cardiovasc Intervent Radiol 1997;20: 251-6. 20. Manke C et al. Acta Radiologica 2003;44:590-6. 21. Skehan SJ et al. Brit J Radiol 1998;71:910-17. 22. Kiew NE et al. Acta Radiologica 1993;34:72-7. 23. MacLennan AC, Machan LS. Cardiovasc Intervent Radiol 1997;20 (Suppl. 1):Abs 167, 89. 24. Speck U. In: Dawson P, Clouws W, Eds. Contrast Media in Practice, 2nd Edition Springer-Verlag Berlin. 25. Jung F et al. Clin Hemorheol Microcirc 2008;38:1-11. 26. Kerl JM et al. Acta Radiol 2008;49:337-43. 27. Losco P et al. Am J Hematol 2001;68:149-58. 28. Franke RP et al. Clin Hemorheol Microcirc 2007;37:329-38. 29. Nash K et al. Am J Kid Dis 2002;39:930-6. 30. McCullough PA et al. Am J Med 1997; 103:368-75. 31. Manske CL. Am J Med 1990;89:615-20. 32. Weisberg LS et al. Kidney Int 1994;45:259-65. 33. Thomsen H, Marcos SK. Eur Radiol 2005;15:749-54. 34. Bartholomew BA et al. Am J Cardiol 2004;93:1515-19.

35. Brown JR et al. Circulation 2007;116:Abs 1689. 36. King SB et al. Circulation 2008;117:261-95. 37. ACCF/AHA. J Am Coll Cardiol 2007;50:1097-114. 38. National Kidney Foundation. Am J Kid Dis 2005;45 (Suppl. 3):S17-20.

© 2009 General Electric Company - All rights reserved. GE and GE Monogram are trademarks of General Electric Company.

Visipaque is a trademark of GE Healthcare Limited.

RVG 17664, 17665
GE Healthcare B.V.
Postbus 746, 5600 AS Eindhoven, Nederland
www.gehealthcare.com

03-2009 JB3260/005 DUTCH